Clínica Universitária de Radiologia
ADI Associação para o Desenvolvimento da Imagiologia nos CHUC

Caso Clínico

Serviço de Imagem Médica
Centro Hospitalar e Universitário de Coimbra
Direcção: Prof. Doutor Filipe Caseiro-Alves

Marta Barros
Interna 2ºano de Radiologia do CHUC

Informação clínica

- Mulher
- 83 anos
- Independente e autónoma para as AVD´s.

Antecedentes Pessoais:

- HTA
- Dislipidemia
- ITU's de repetição
- Antecedentes cirúrgicos de colecistectomia em 1979 e hernioplastia umbilical em 2011 e 2013.

Medicação Habitual:

- Atacand 16mg id, Pantoprazol 20mg id, Crestor 10mg id.
- Sem alergias medicamentosas conhecidas.

Informação clínica

HDA:

- Recorreu ao SU por dispneia para pequenos esforços e edemas dos membros inferiores com um mês de evolução.
- Sem ortopneia ou dor torácica.
- Sem náuseas, vómitos, disúria ou polaquiúria.
- Recorreu com estes sintomas à médica assistente, que medicou com furosemida 40mg mas sem melhoria dos edemas nem da dispneia.

Informação clínica

Exame objectivo:

- TA 120/60 mmHg; FC 85 bpm; T aur 36.3 ºC; Sat O2 (aa) 95%.
- Eupneica.
- Edemas periorbiculares;
- Mucosas coradas, hidratadas e anictéricas. Acianótica
- AC: rítmica, aparentemente sem sopros
- AP: fervores bibasais muito discretos
- Abdómen mole, depressível e indolor. Sem massas ou organomegalias. RHa+
- Edemas discretos dos membros inferiores.

Informação clínica

- No SU foi solicitada **radiografia torácica** revelando “aumento do índice cardiotorácico, com imagem suspeita de derrame pericárdico” e posteriormente **ecocardiograma** que mostrou “volumoso derrame pericárdico circunferencial, com espessamento do pericárdio visceral sugerindo organização de fibrina (máximo diâmetro 2.2 cm), sem evidencias de compromisso hemodinâmico, pelo que sem indicações para abordagem de urgência."

Informação clínica

- A doente foi internada para estudo de derrame pericárdico, com aspecto de cronicidade (ecos de fibrina).

TC

- *Realizado estudo tomodensitométrico dirigido às regiões torácica, abdominal e pélvico em aquisição helicoidal multicorte, com reconstrução de imagens a 3/5 mm, antes e após administração de civ.*

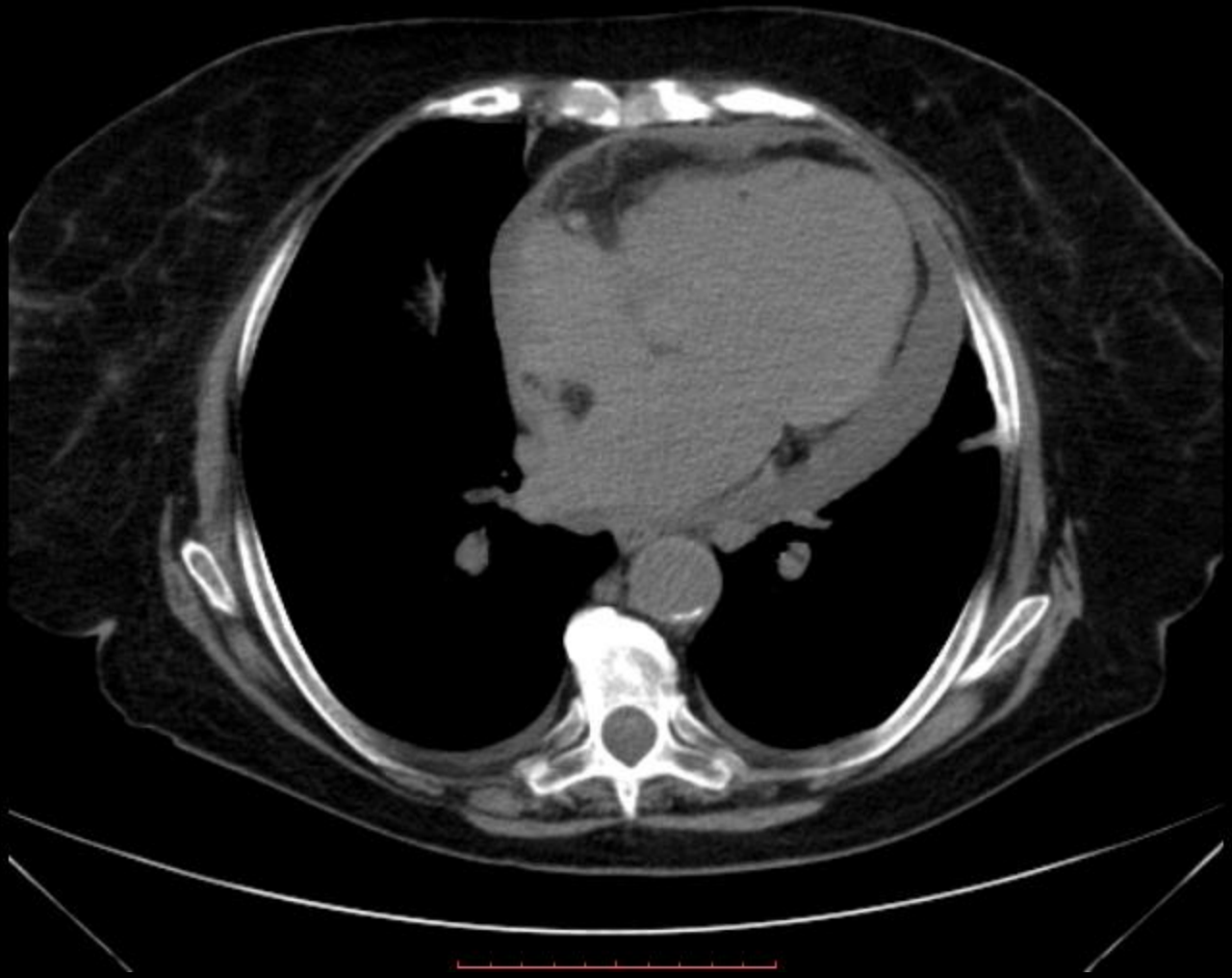

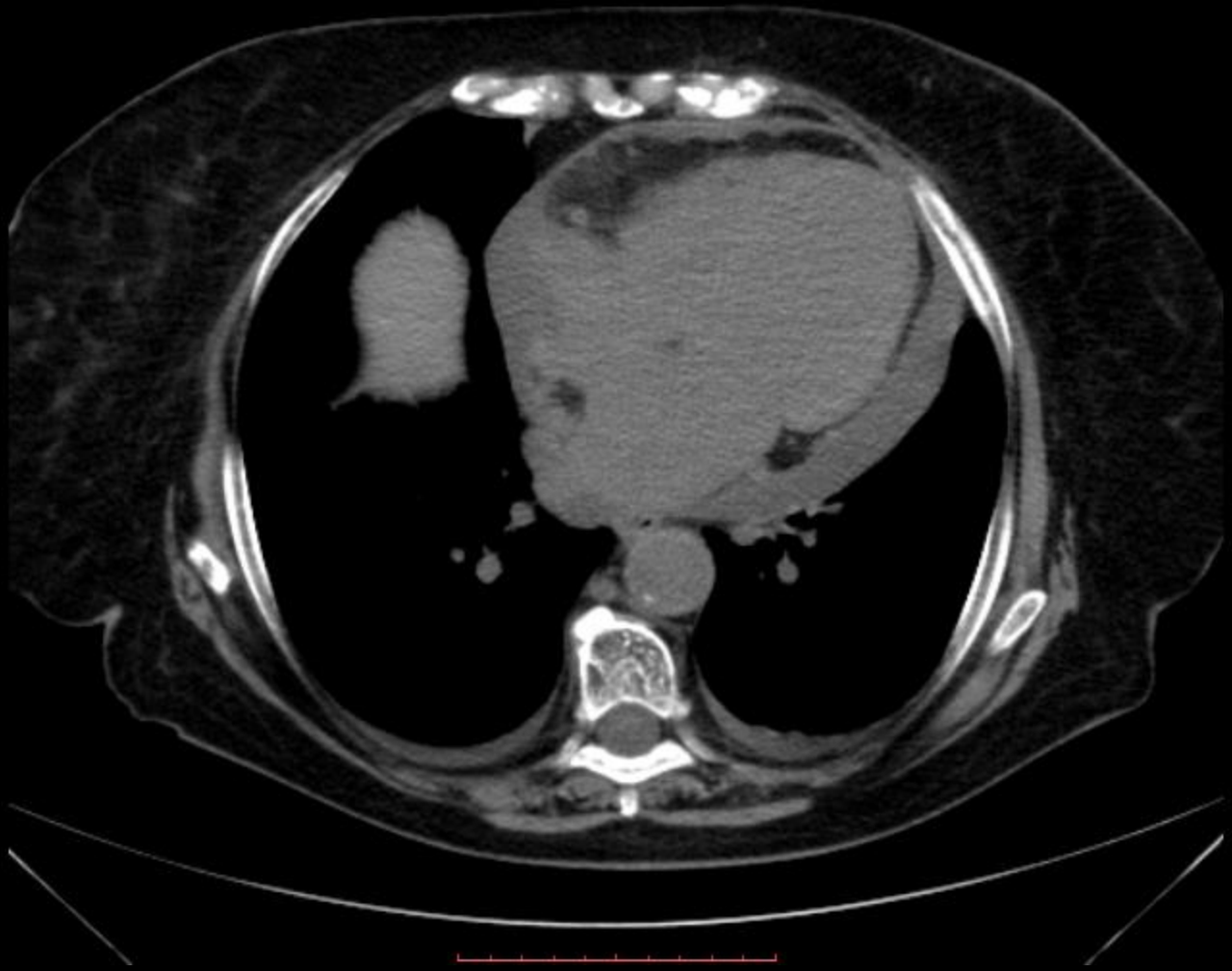

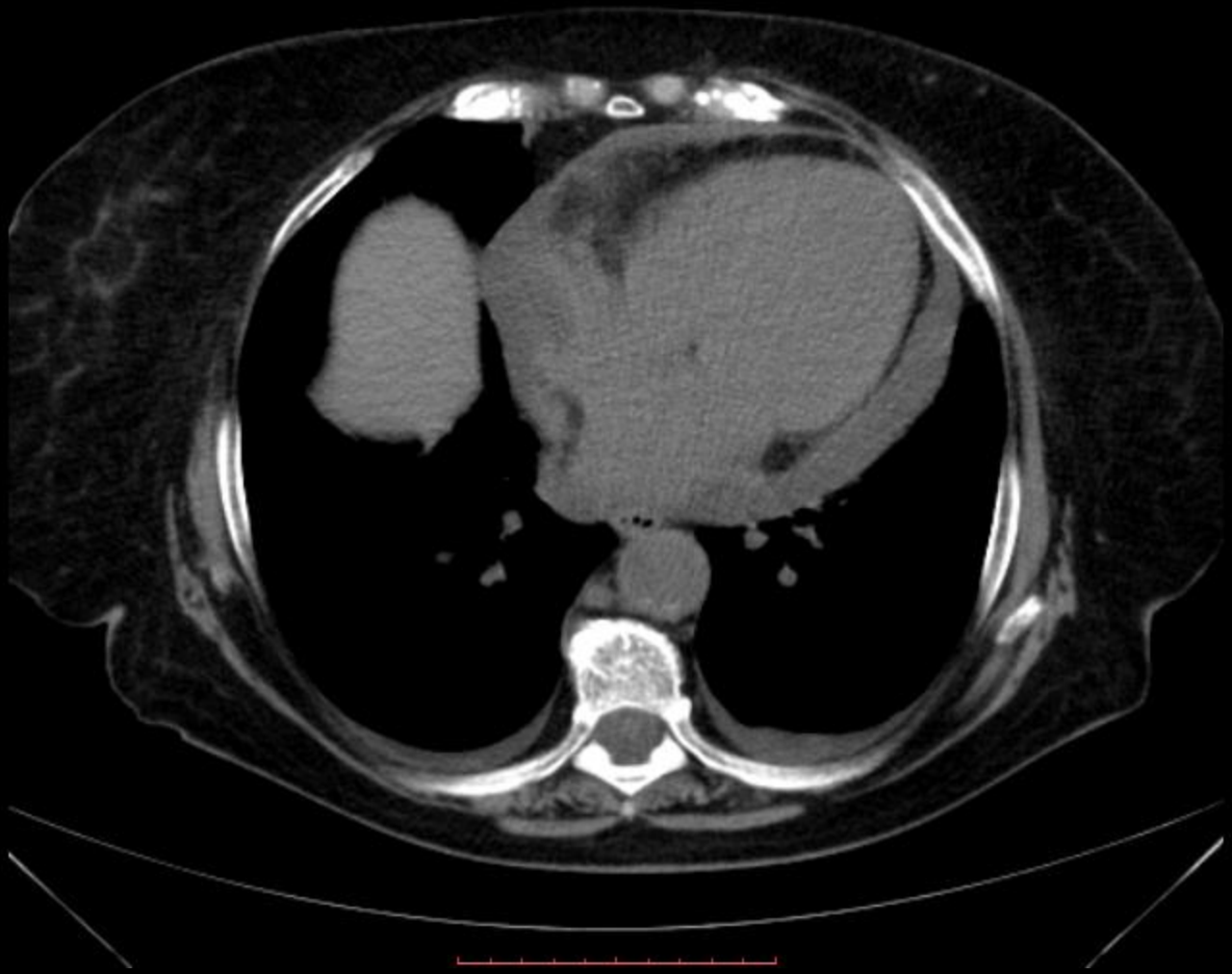

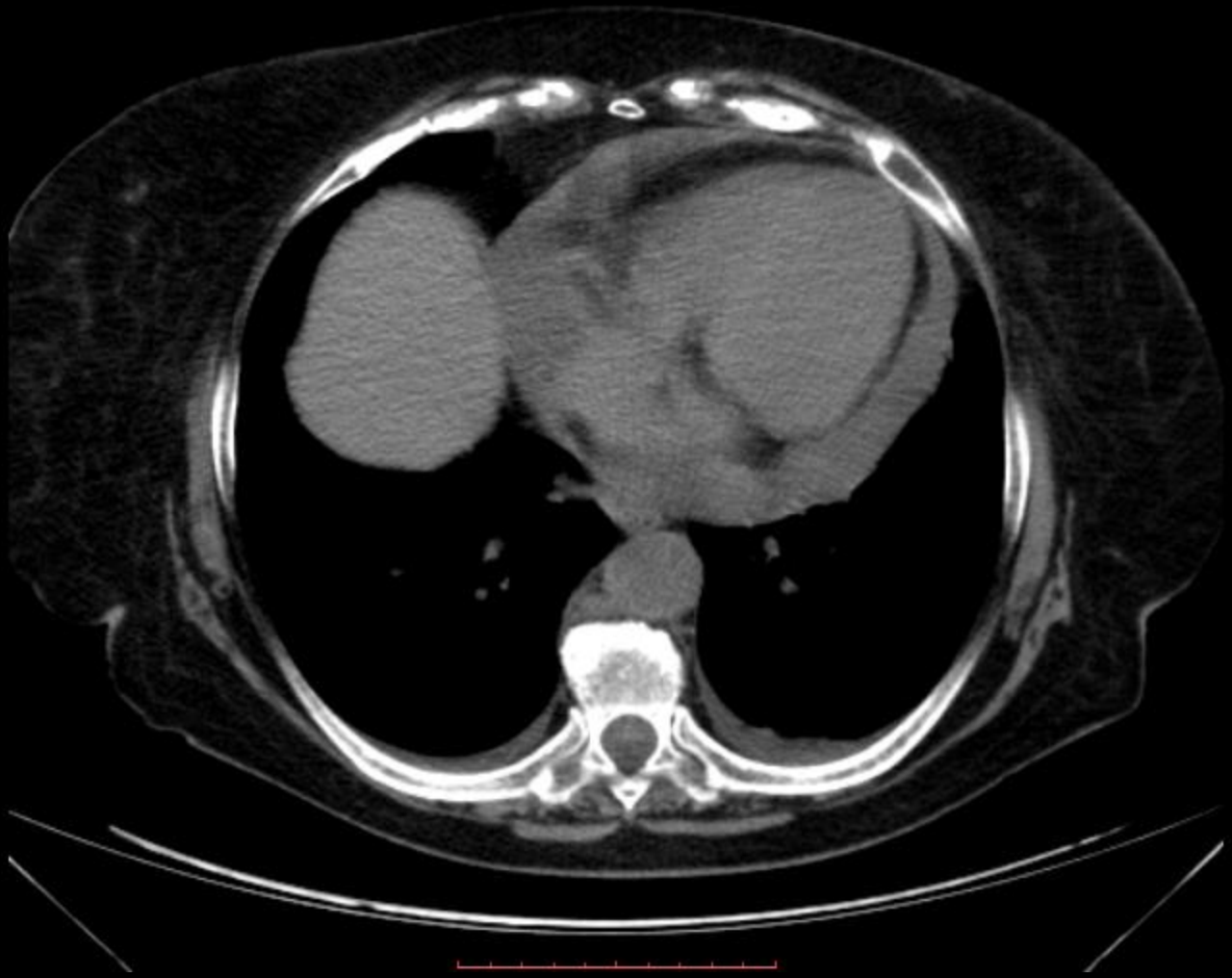

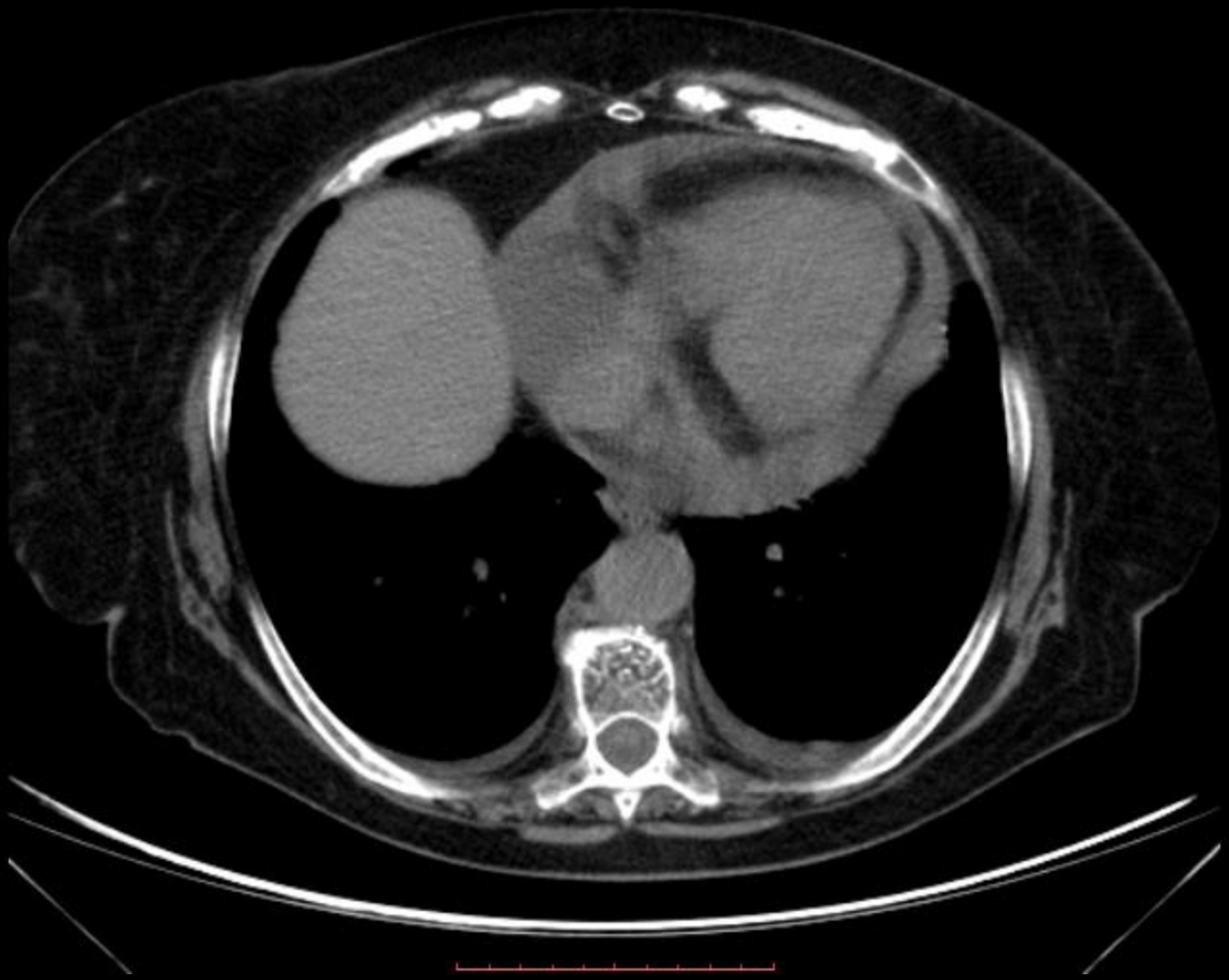

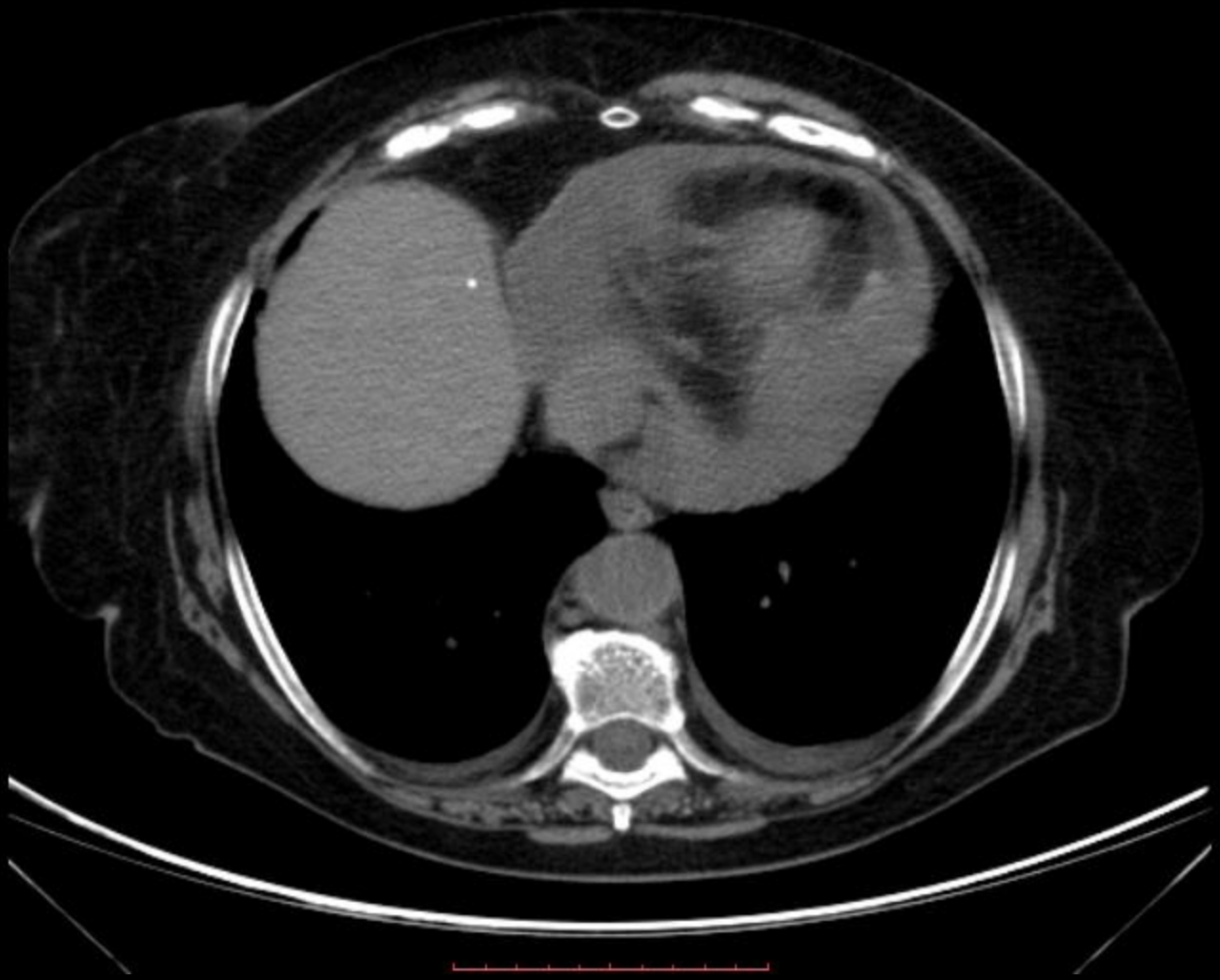

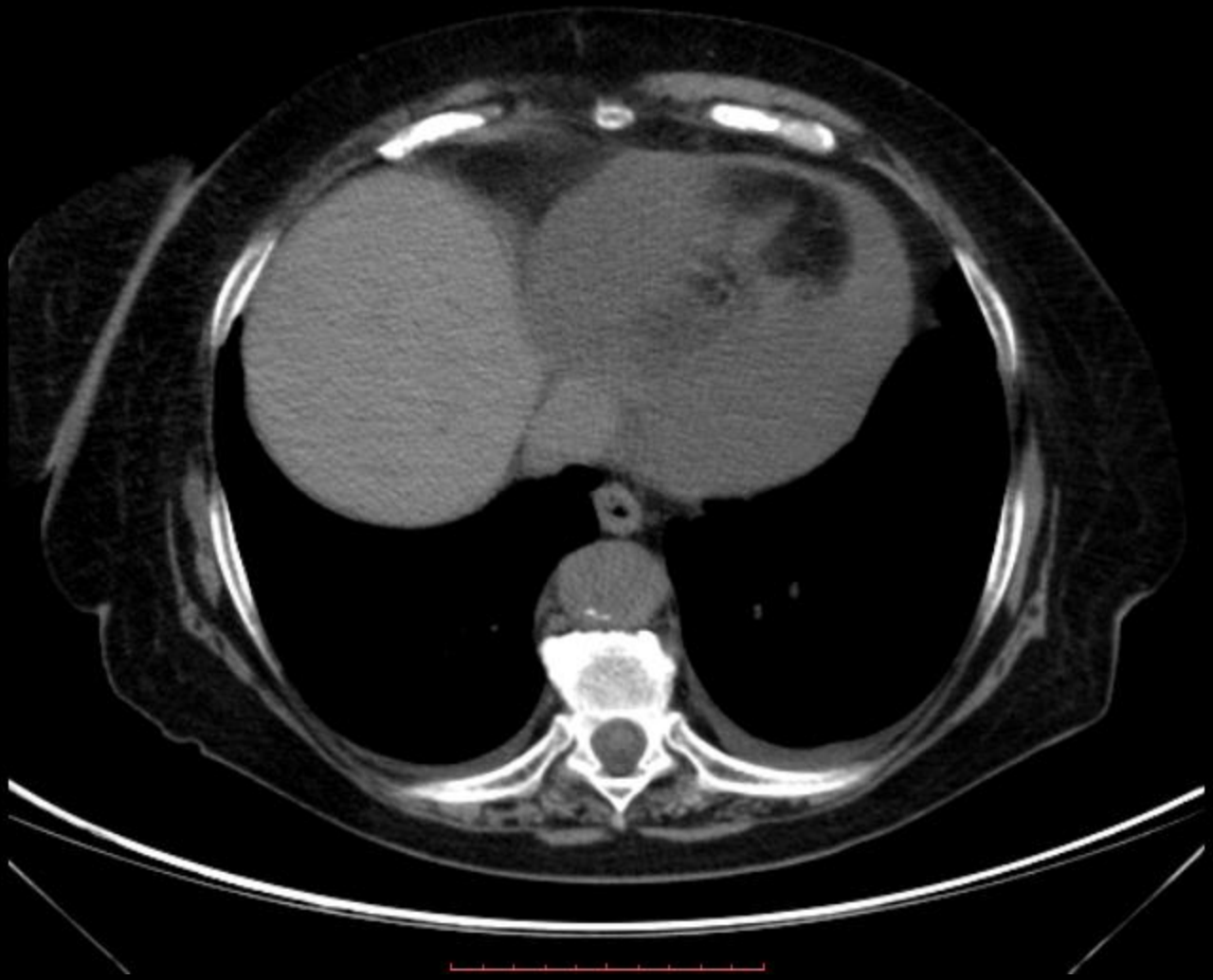

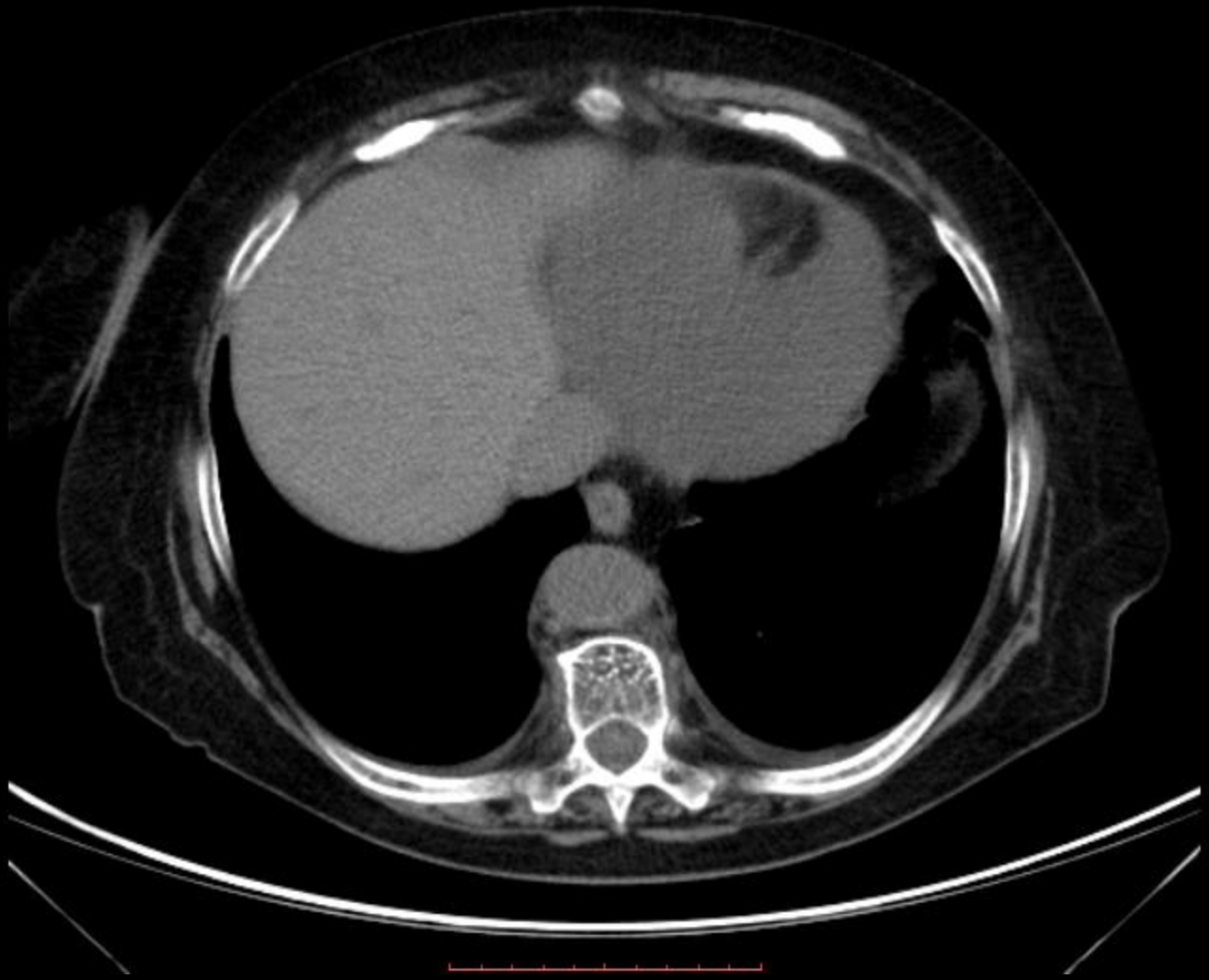

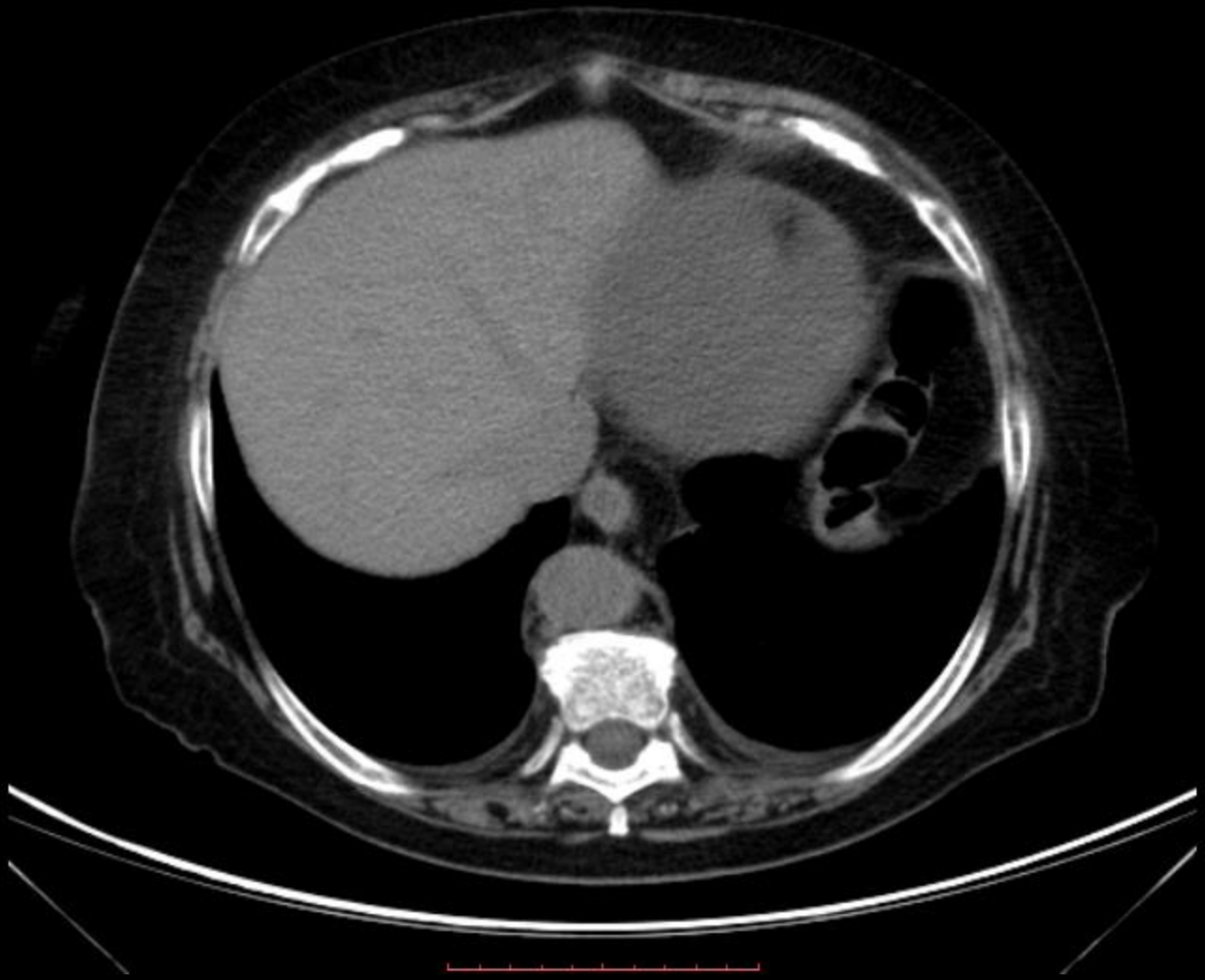

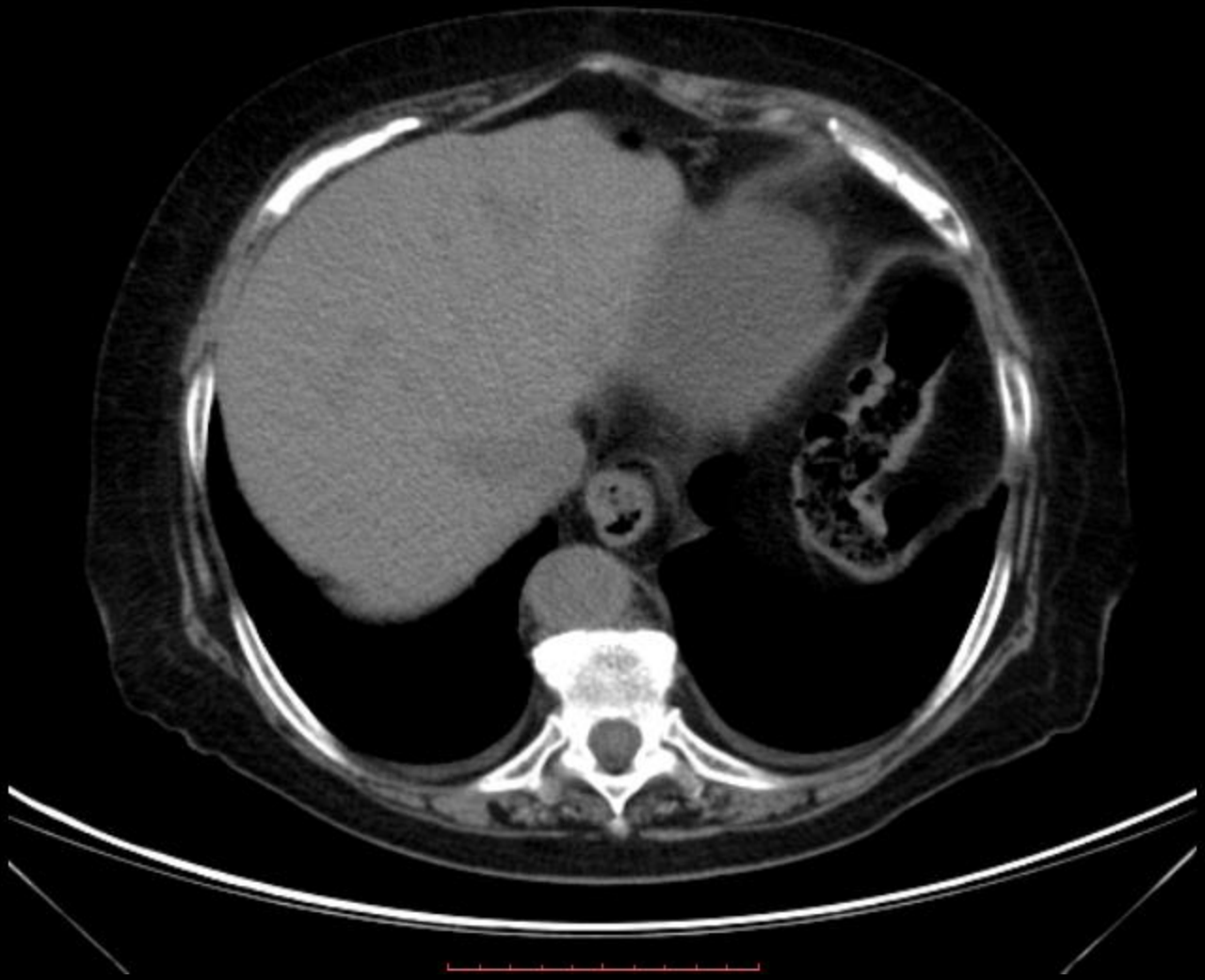

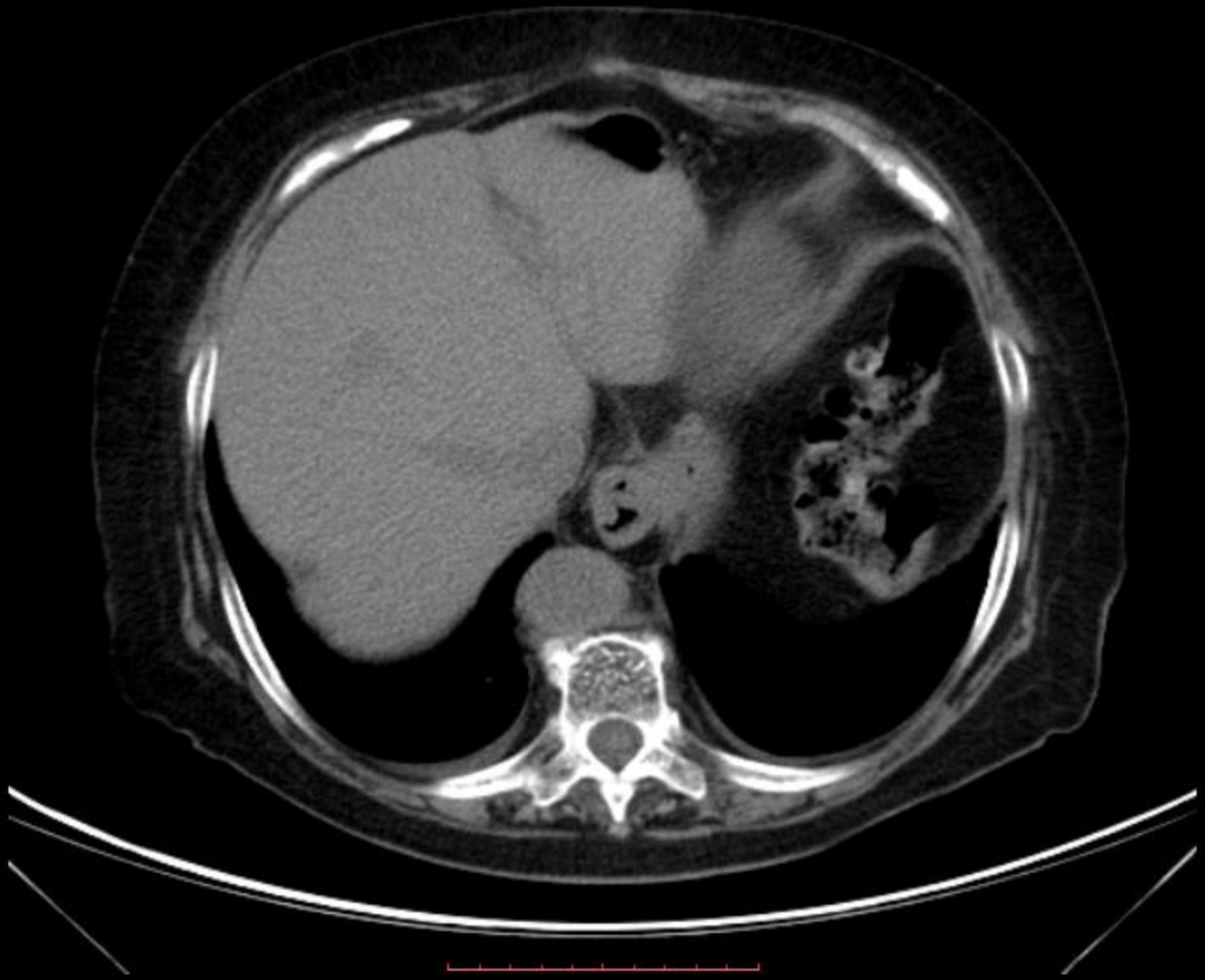

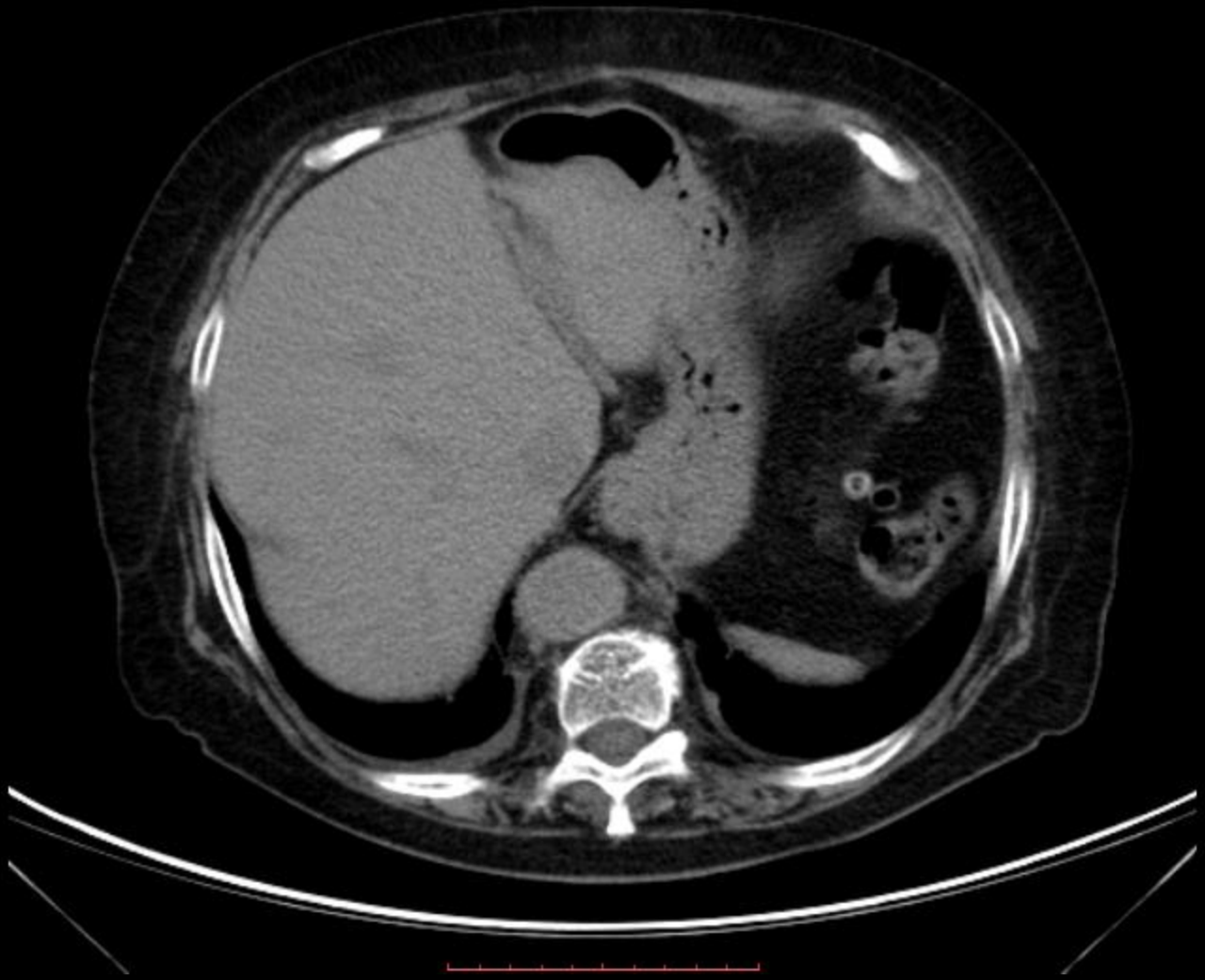

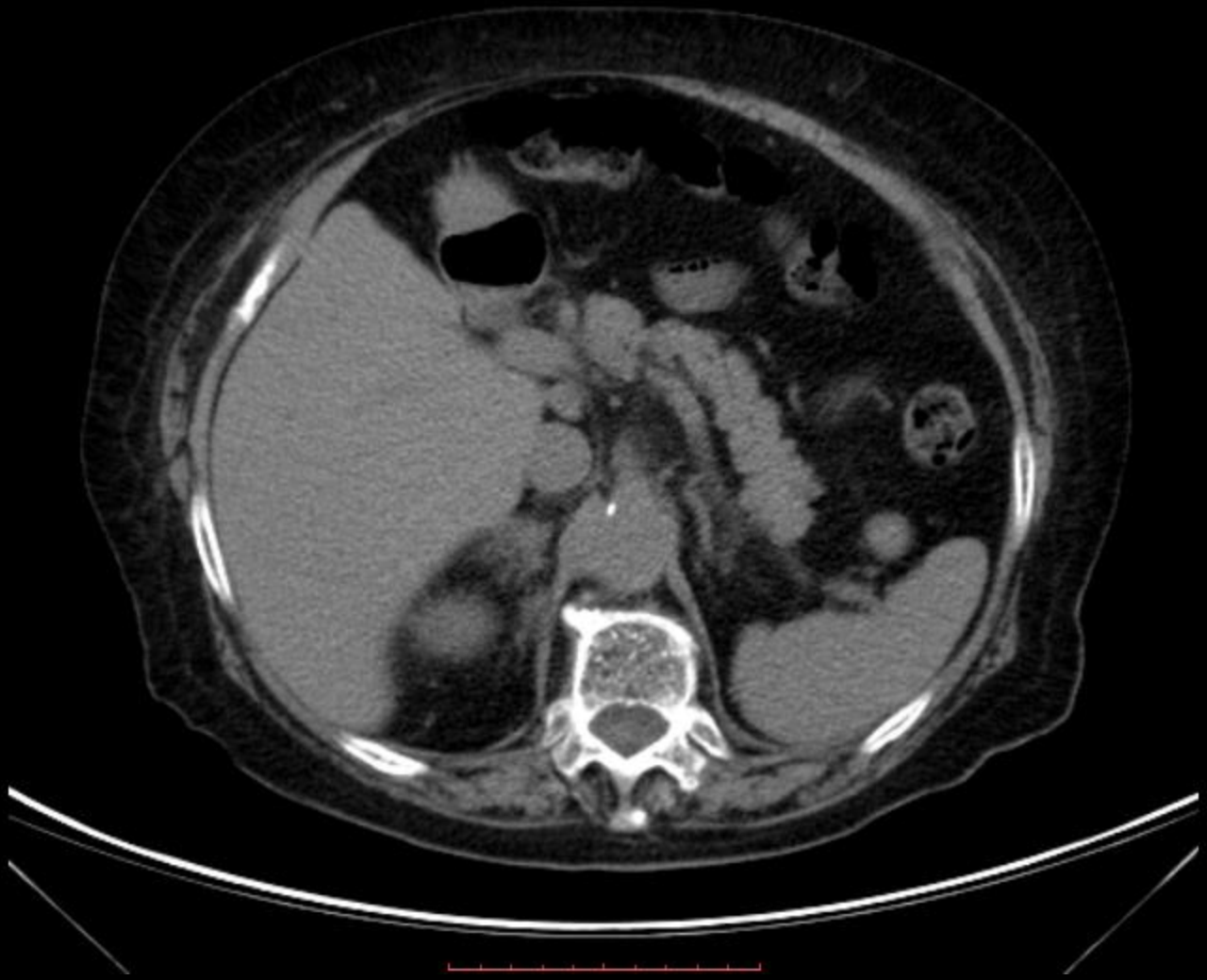

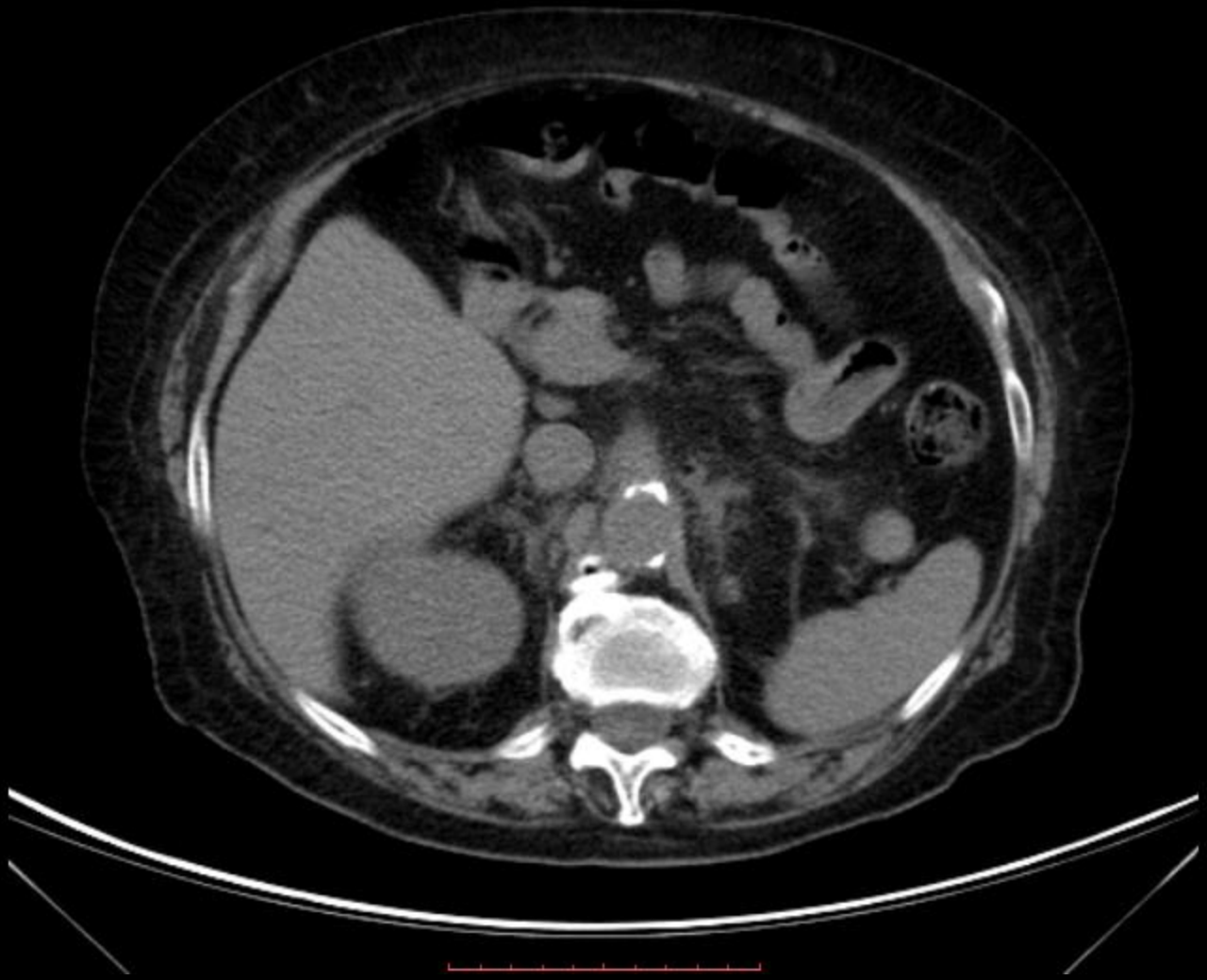

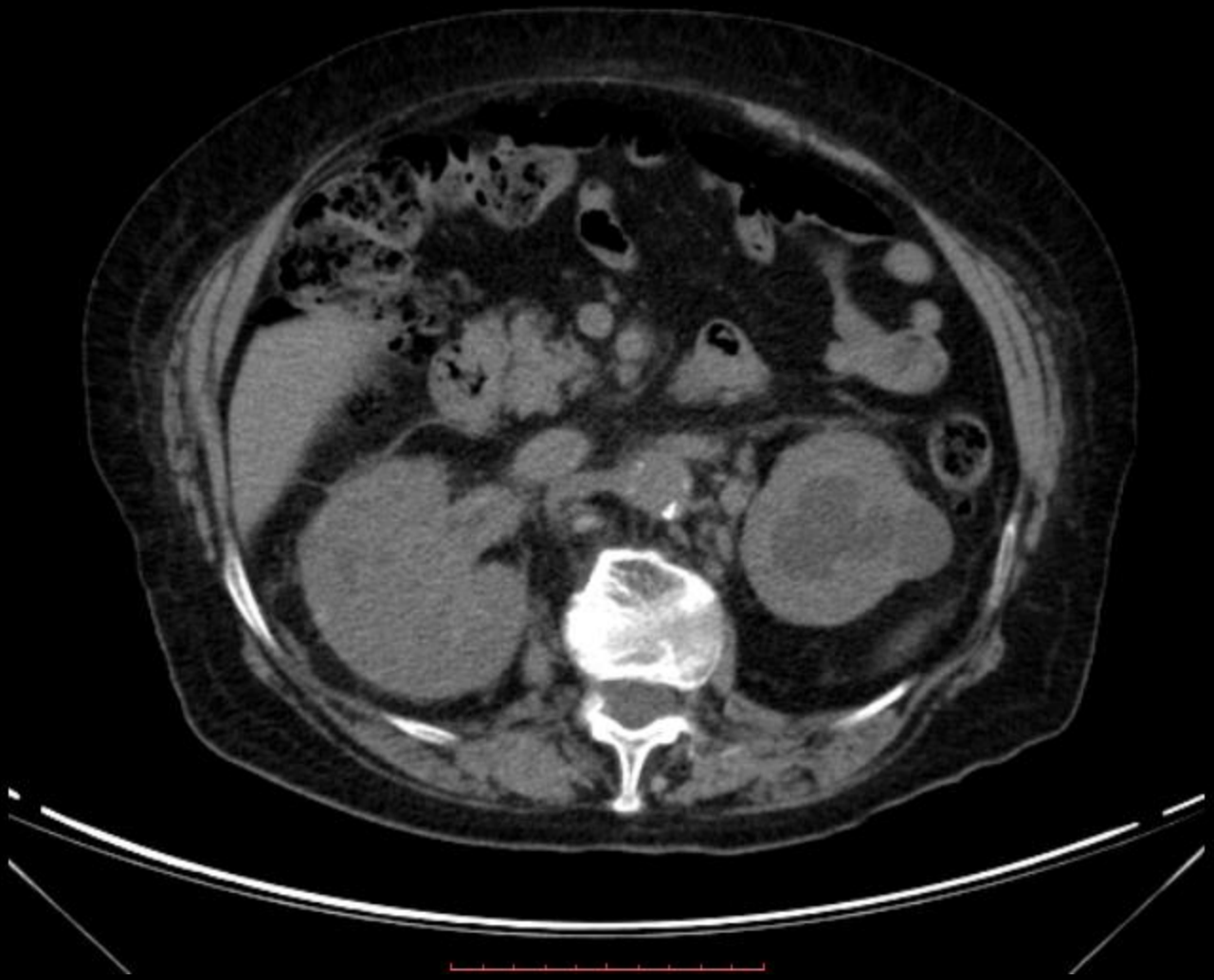

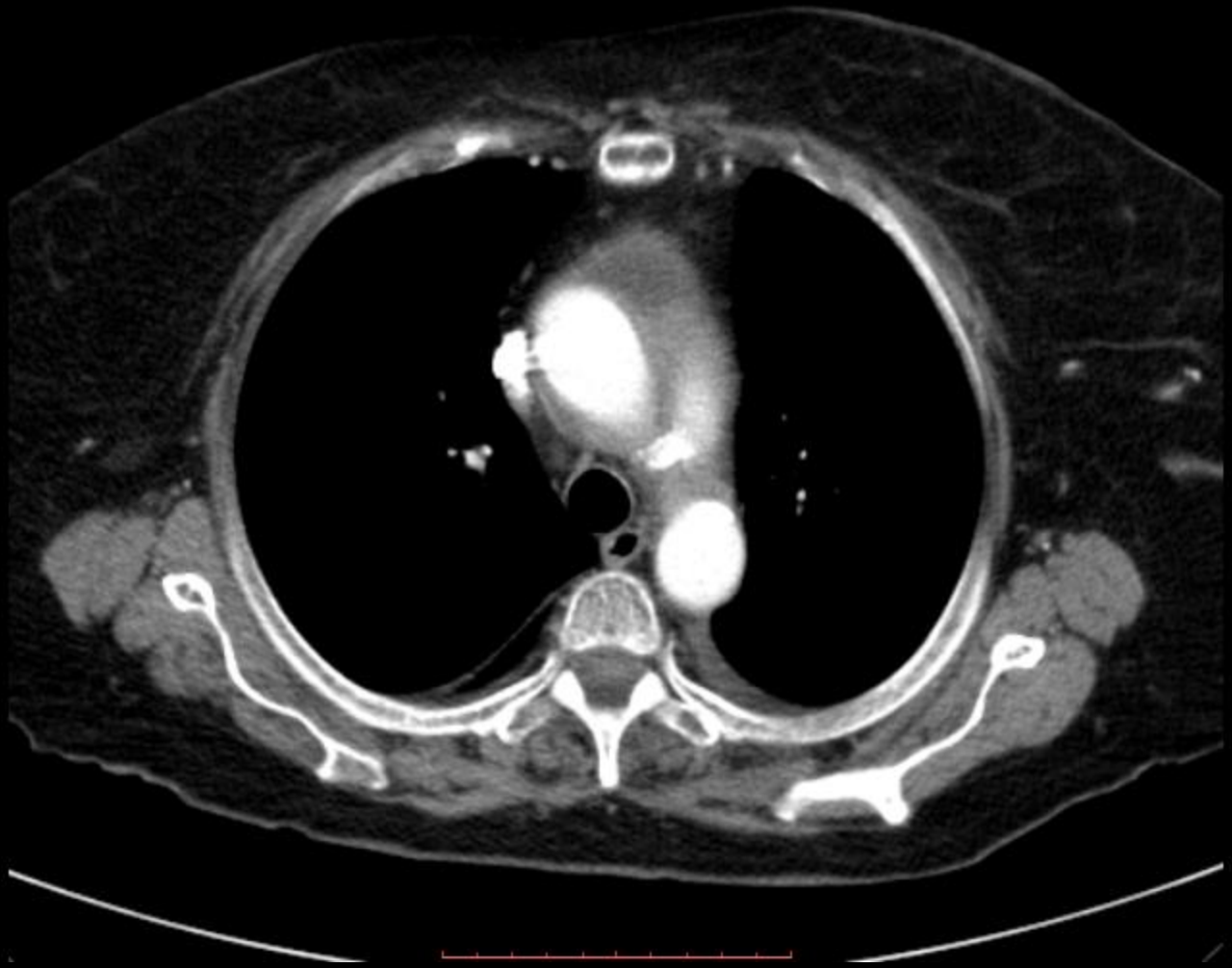

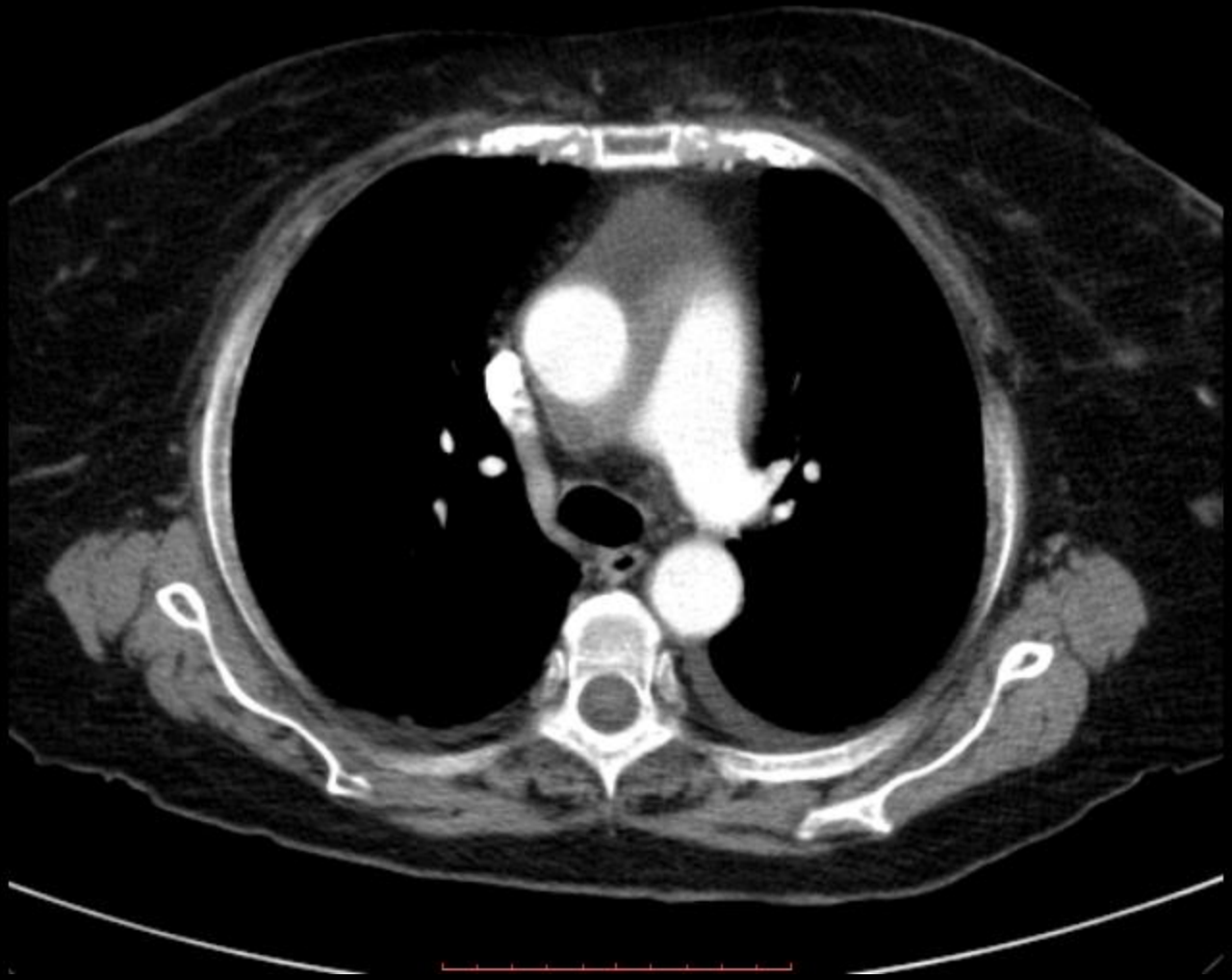

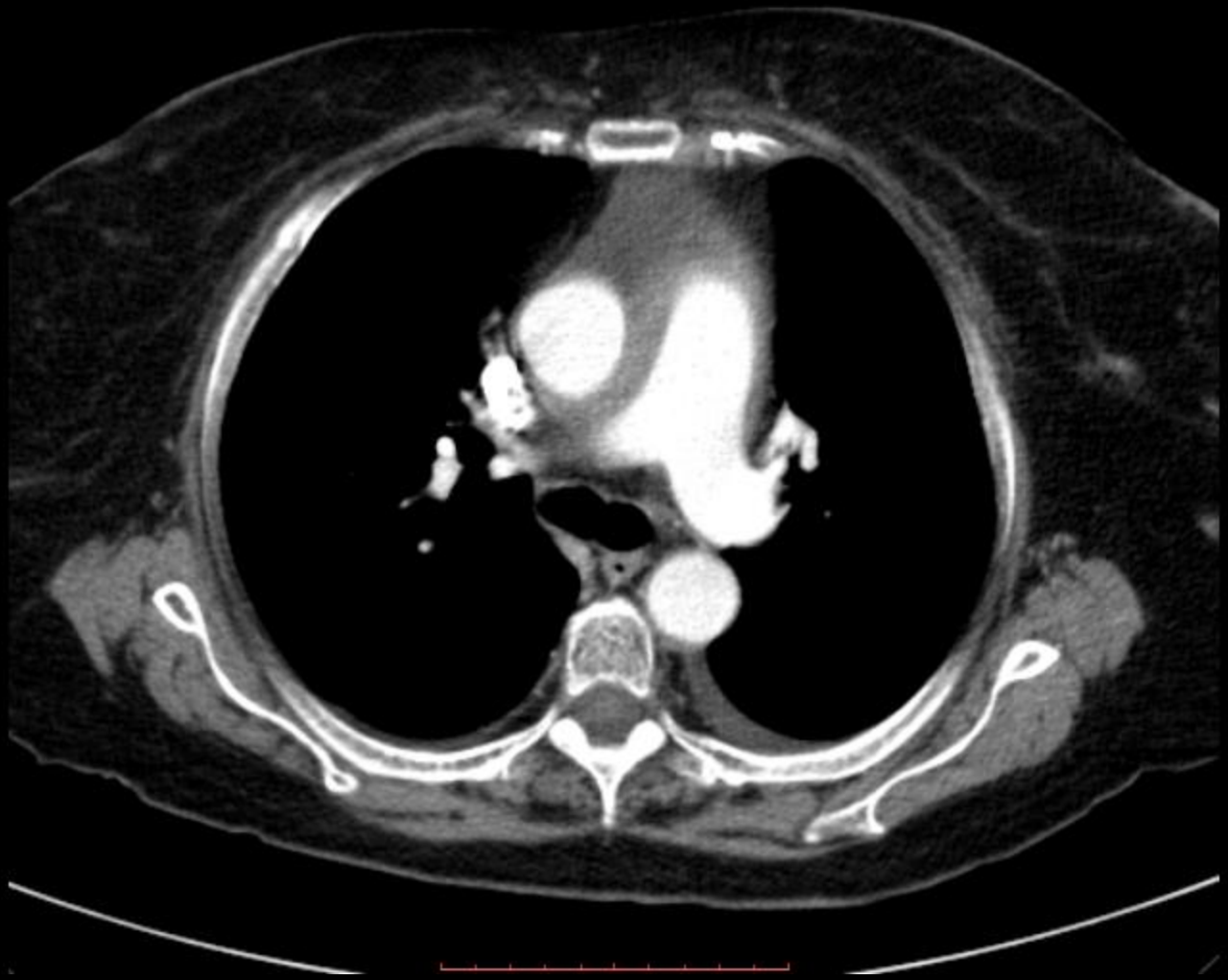

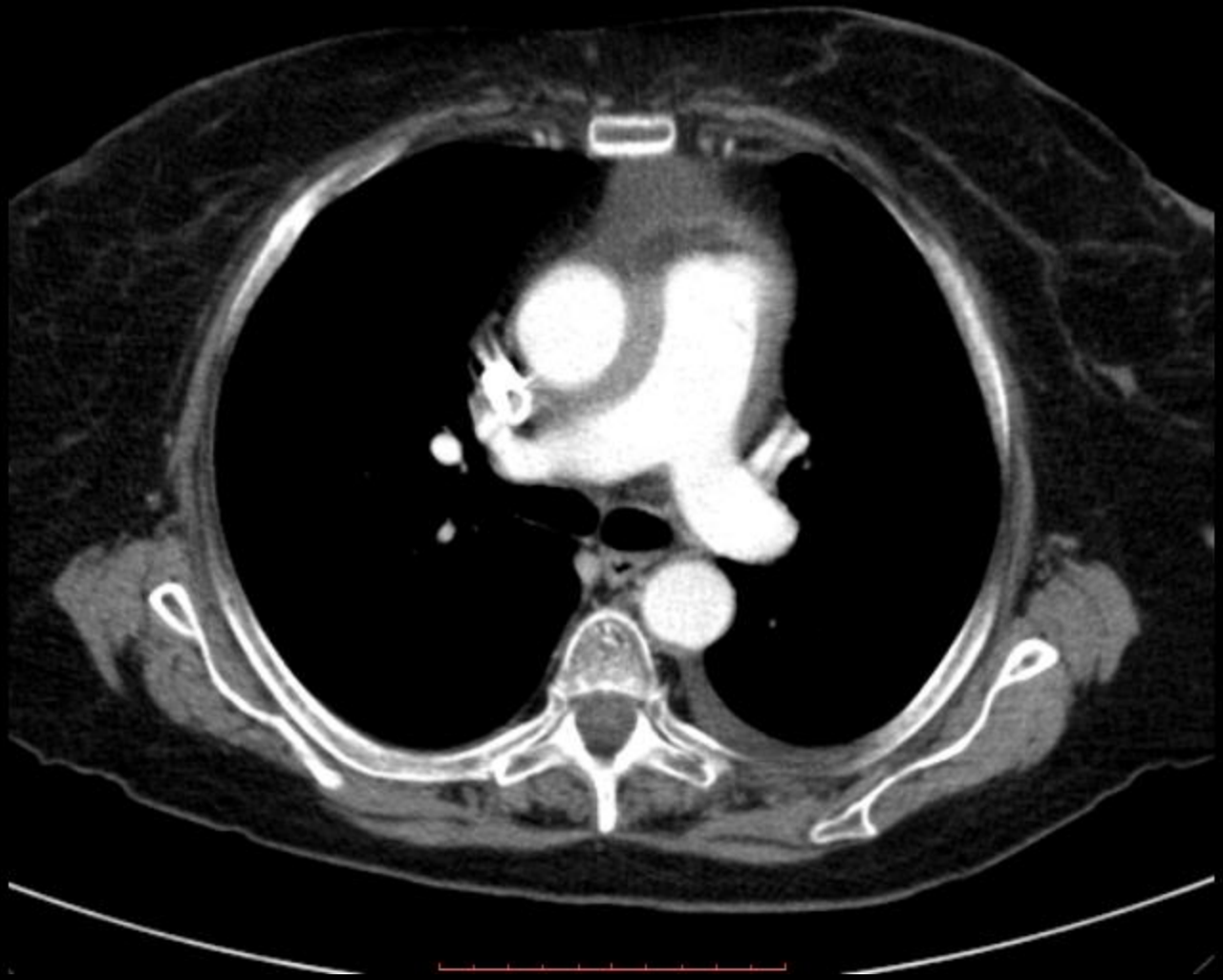

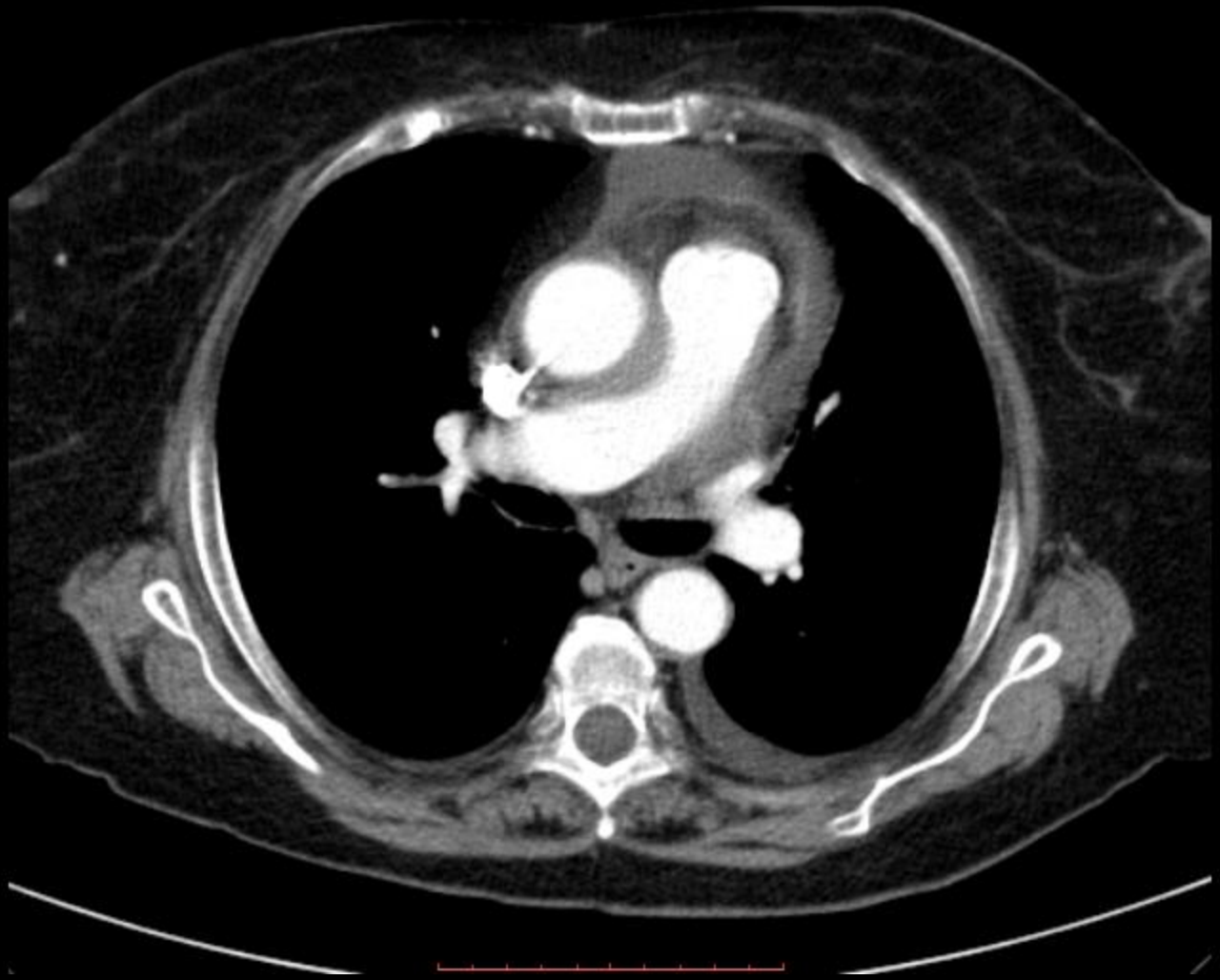

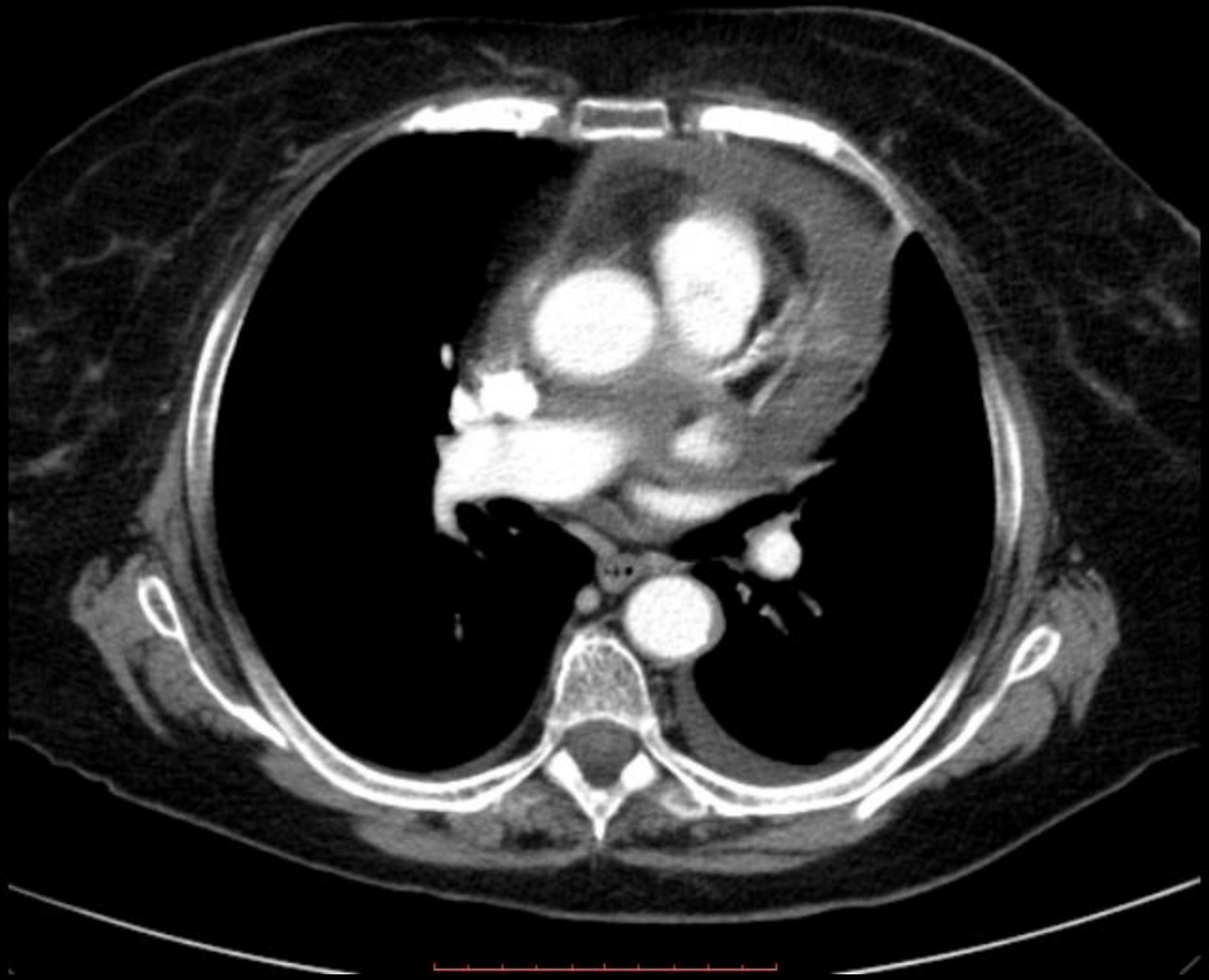

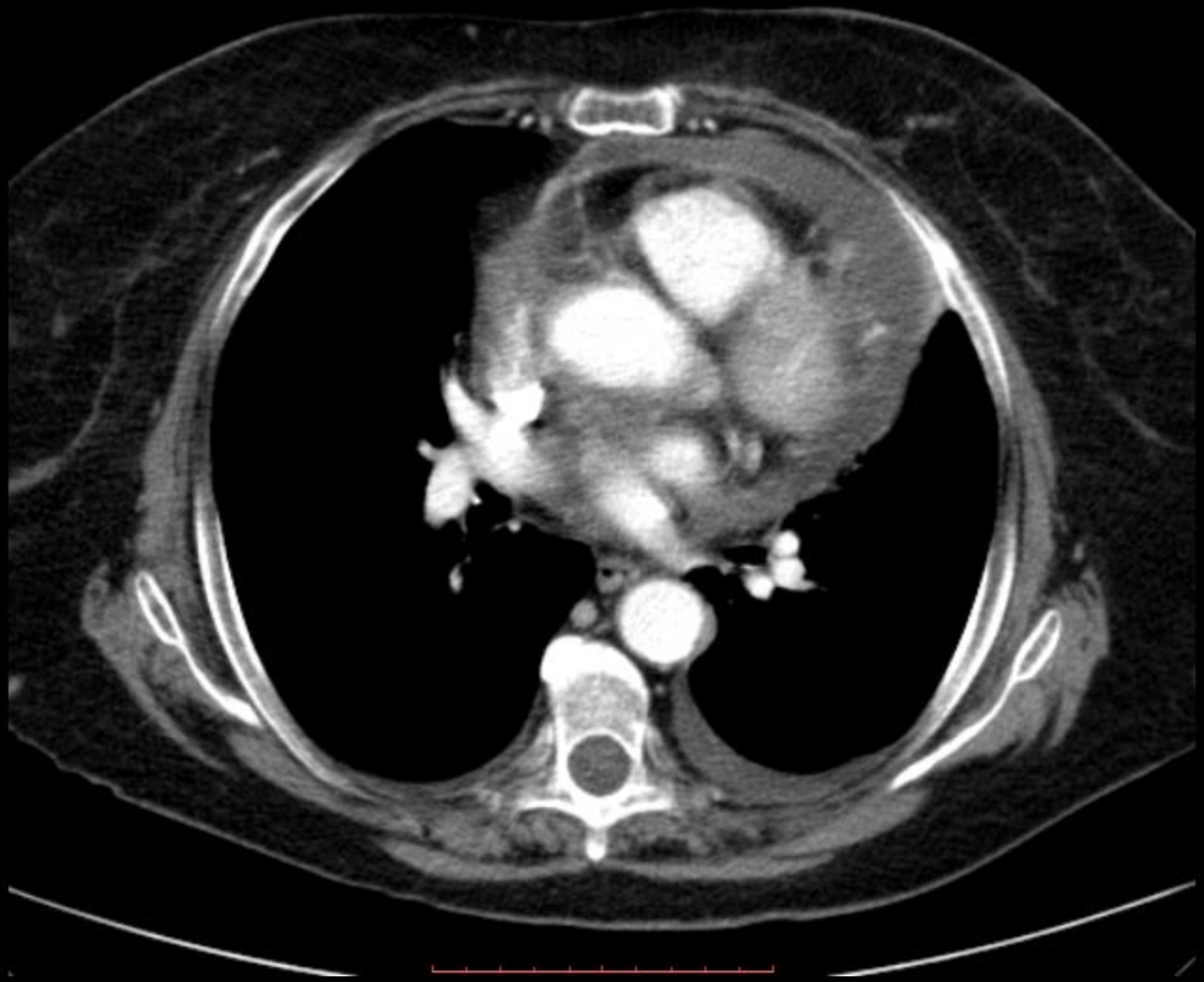

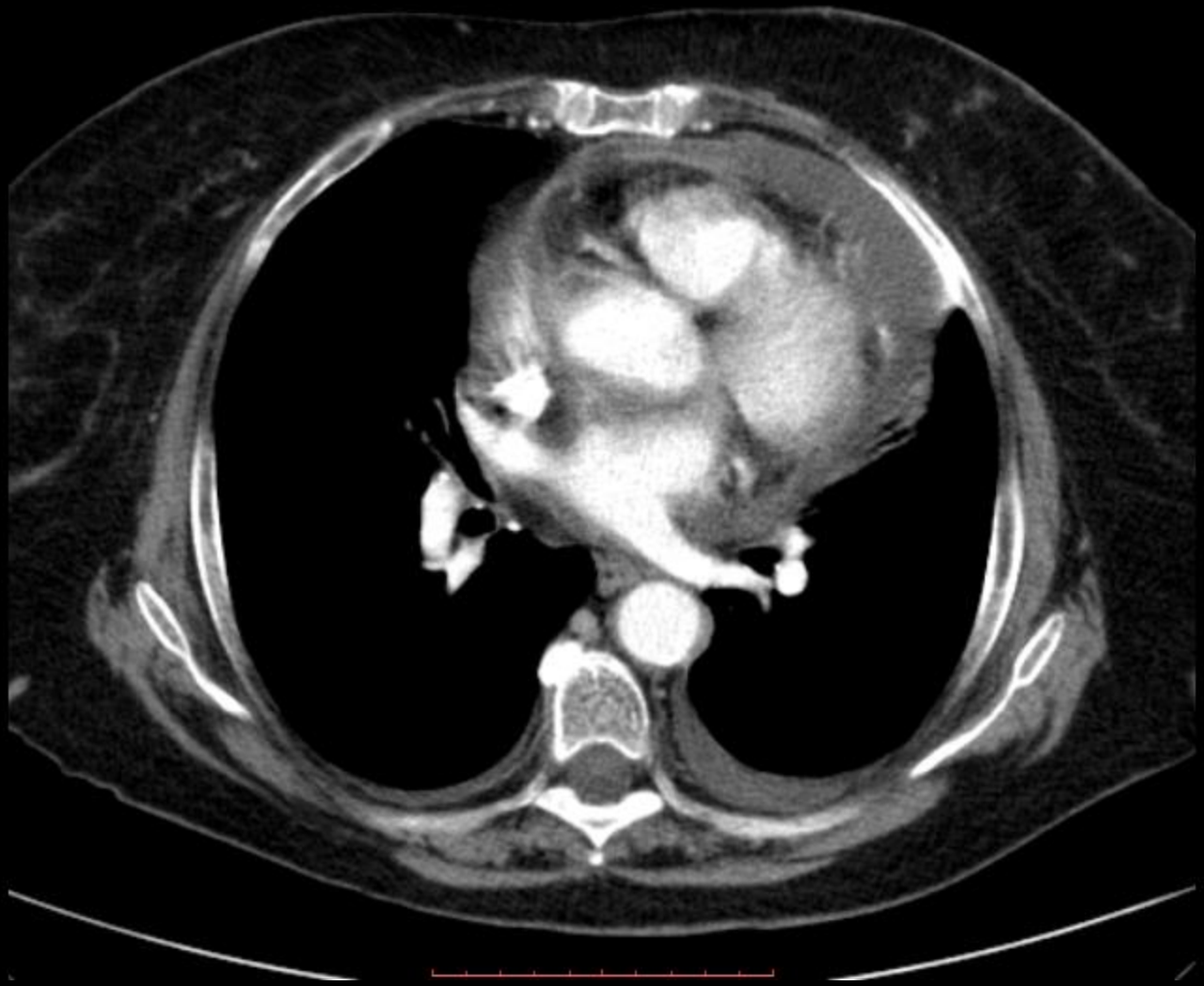

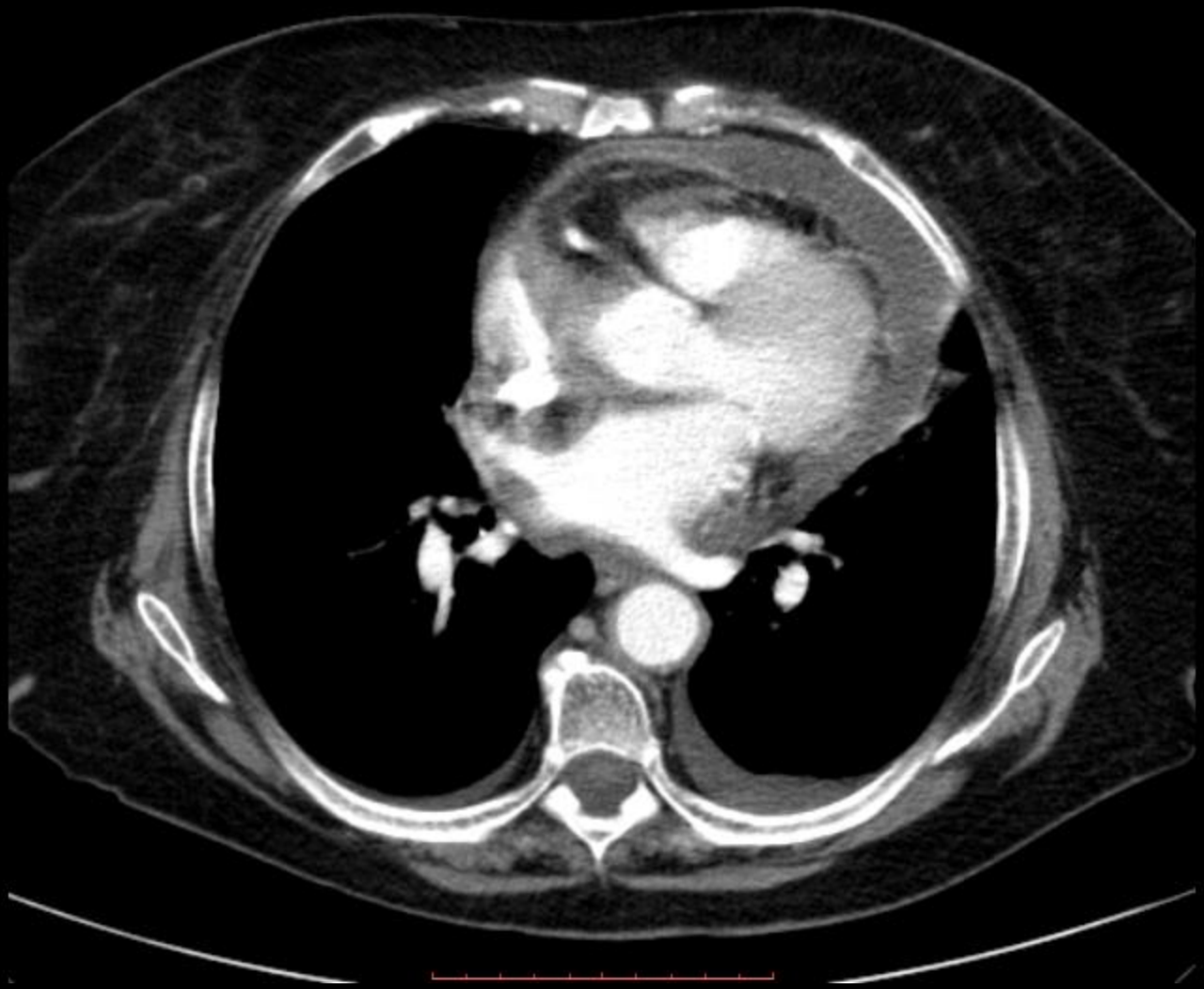

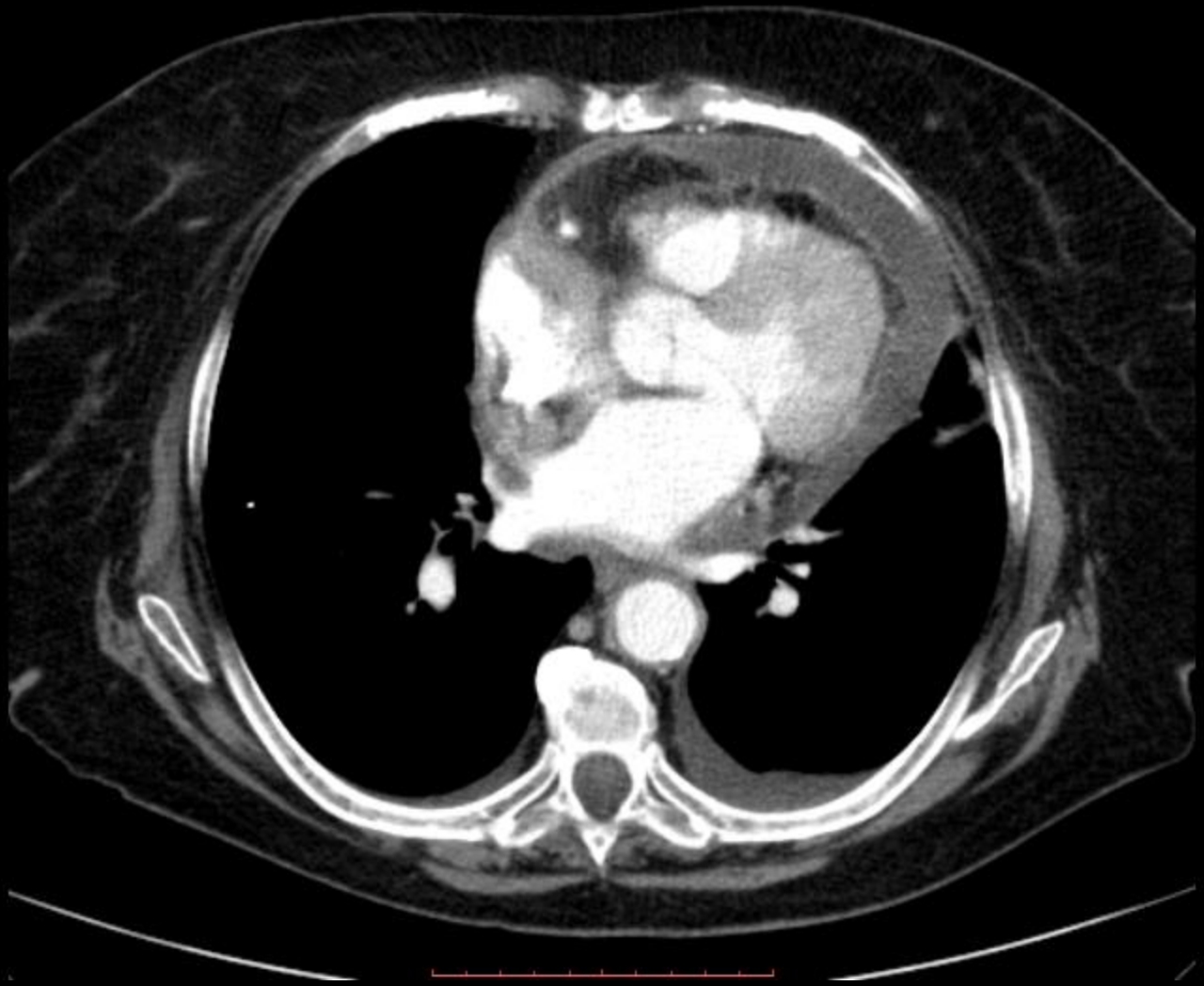

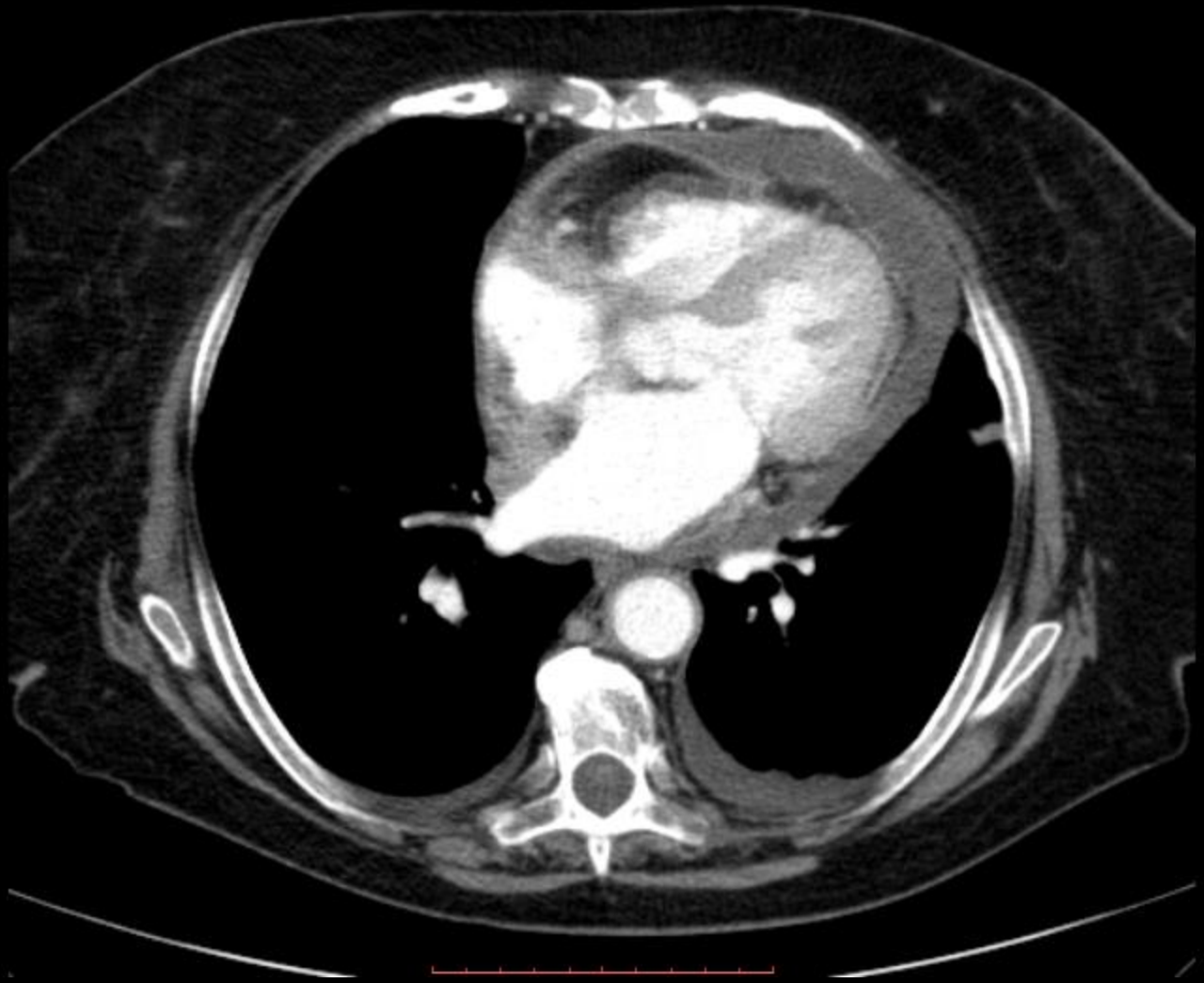

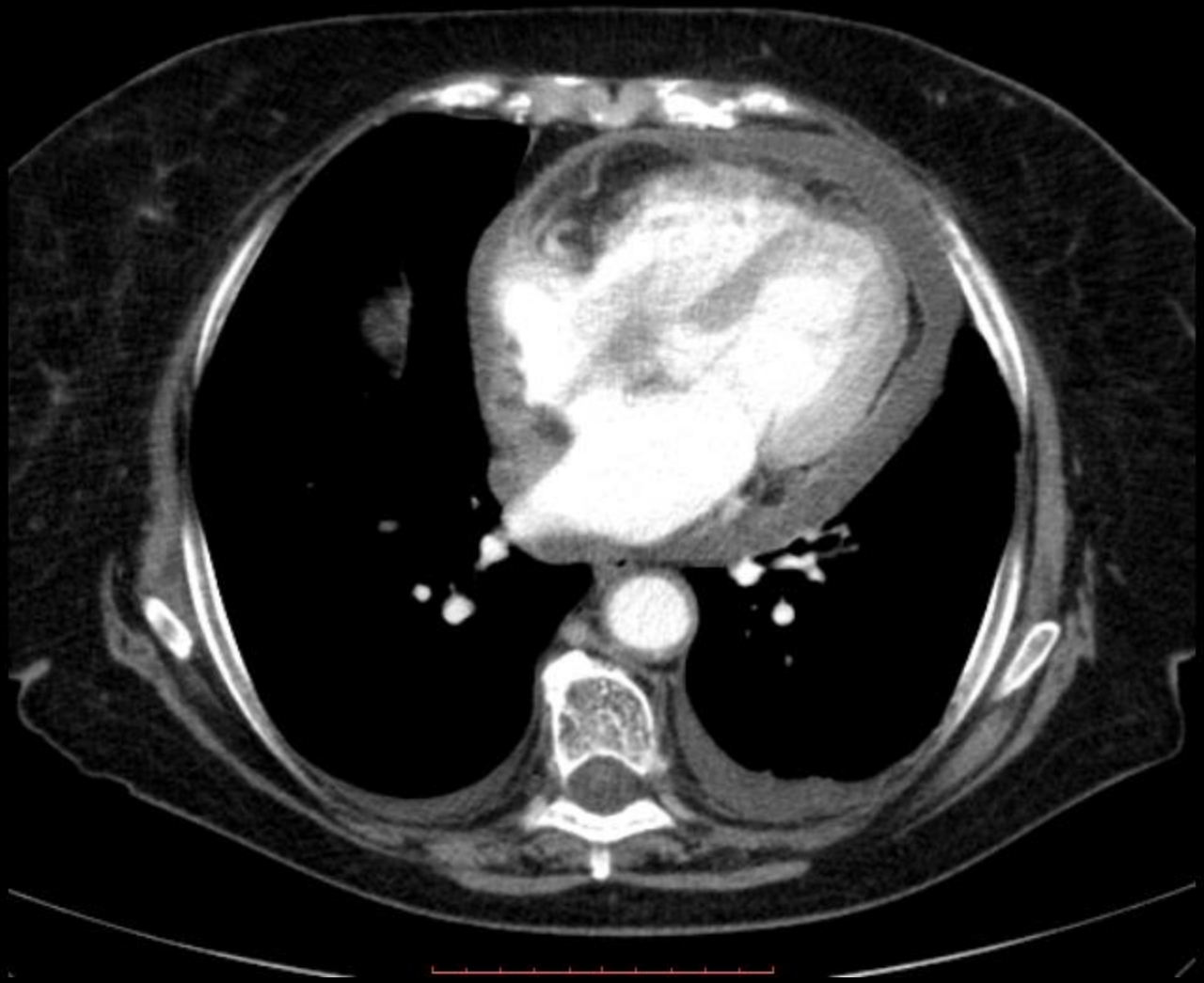

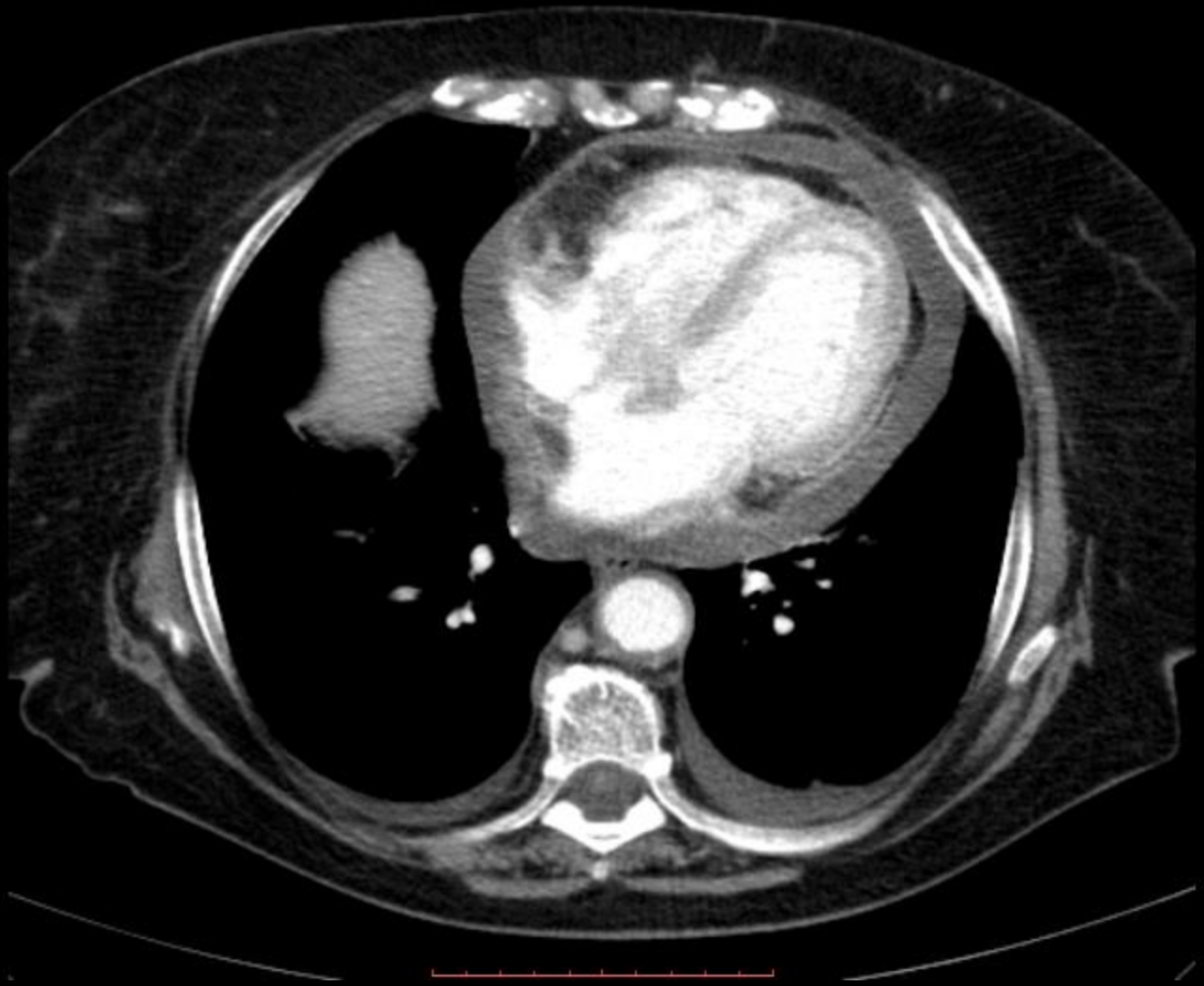

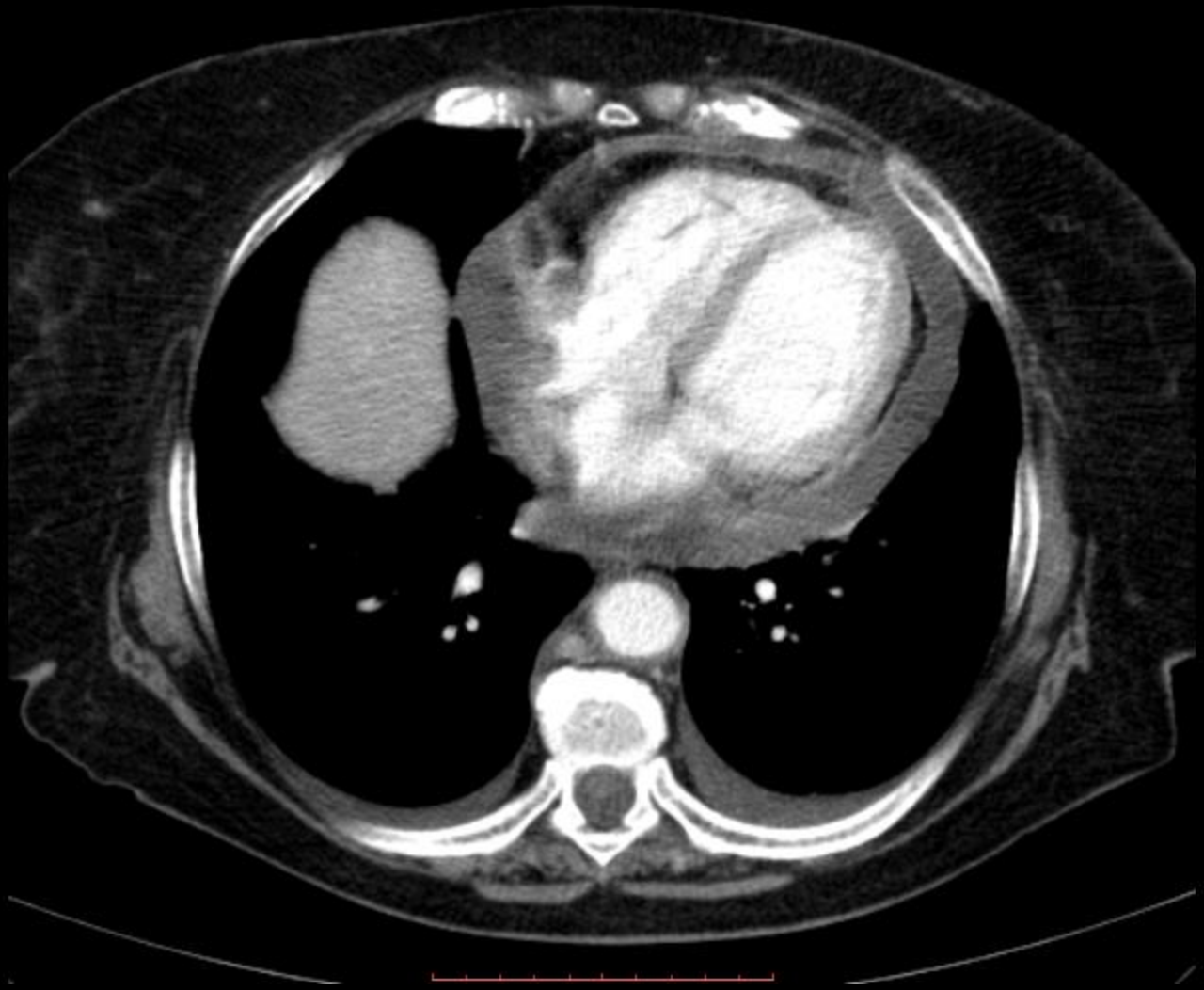

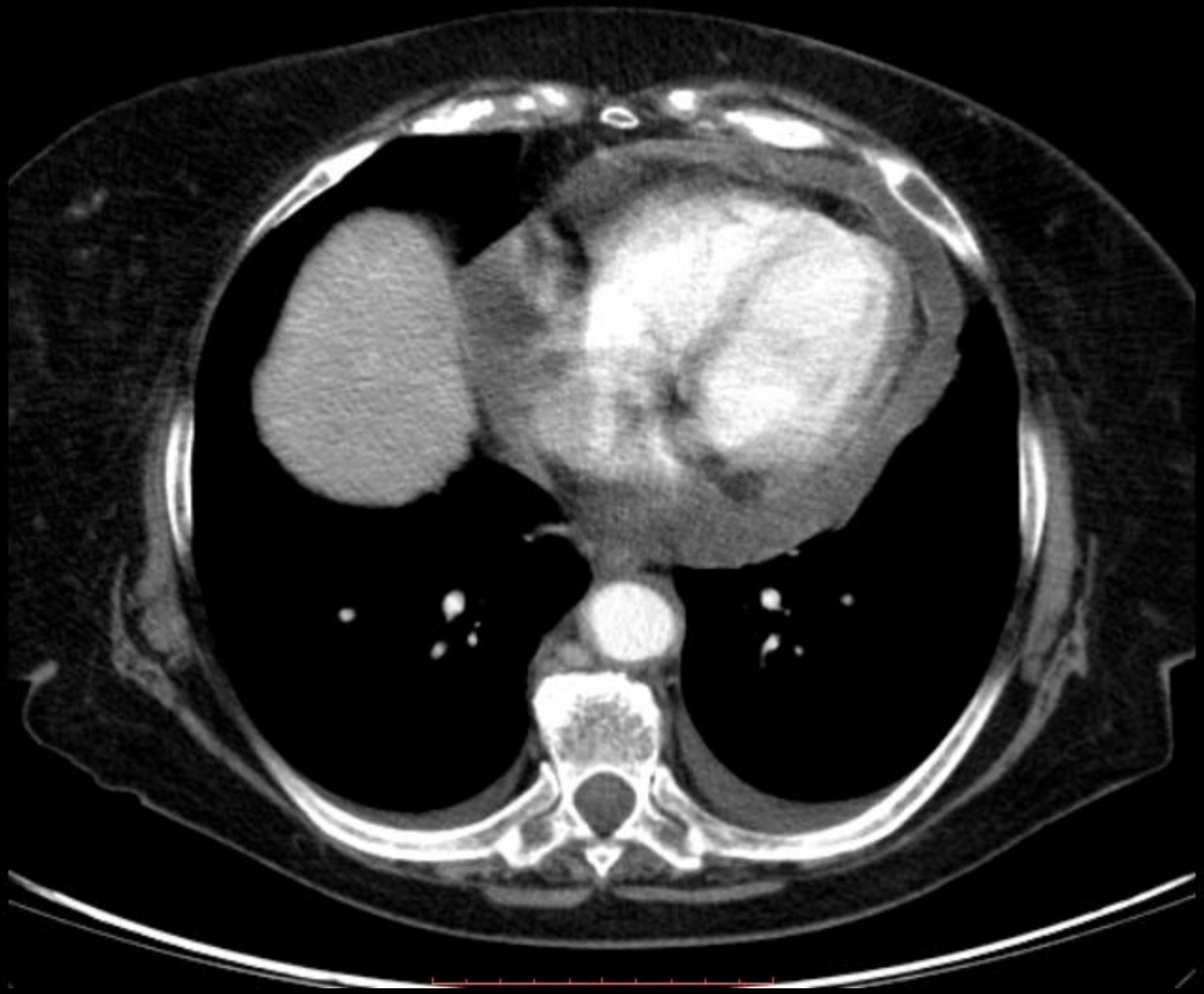

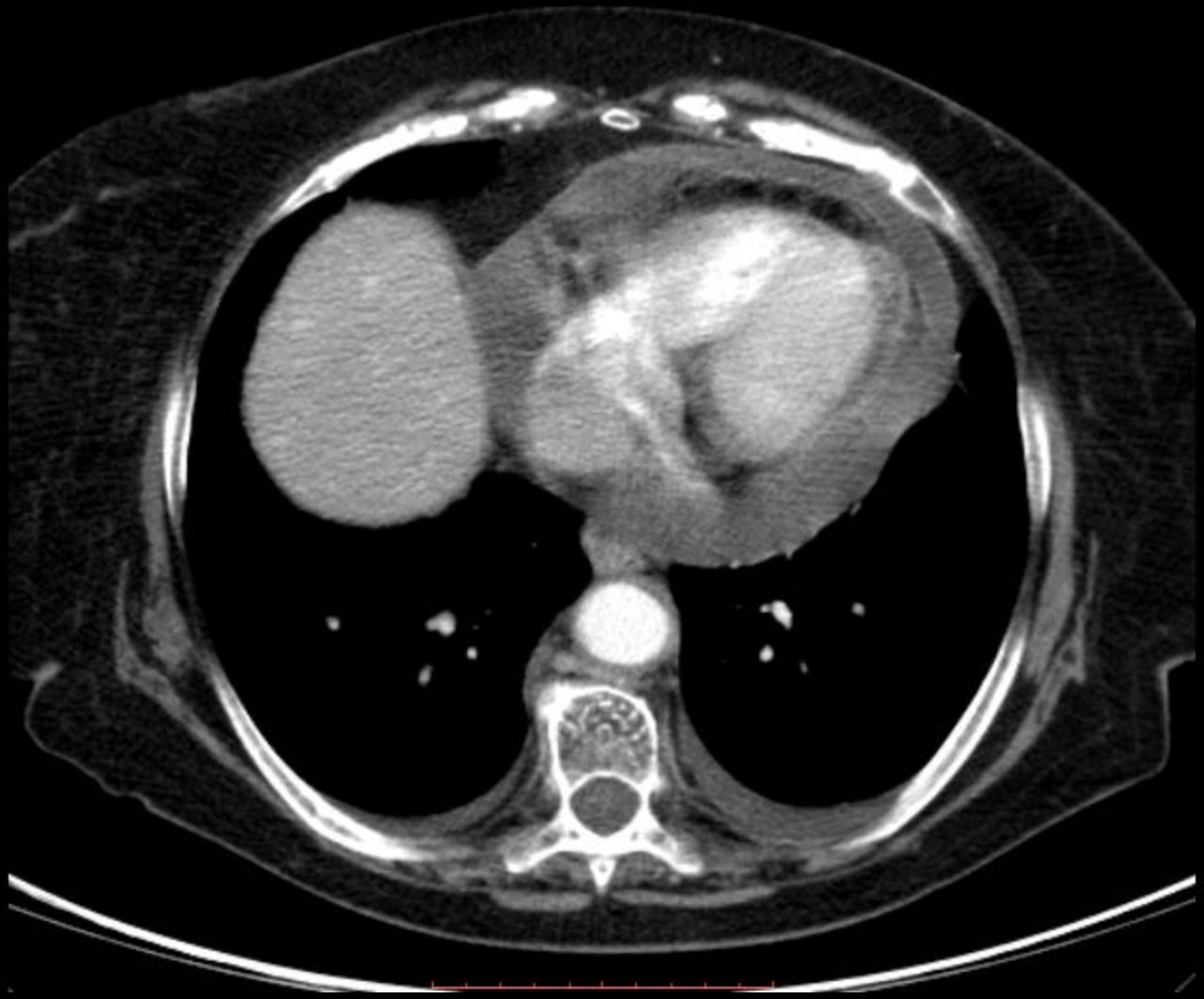

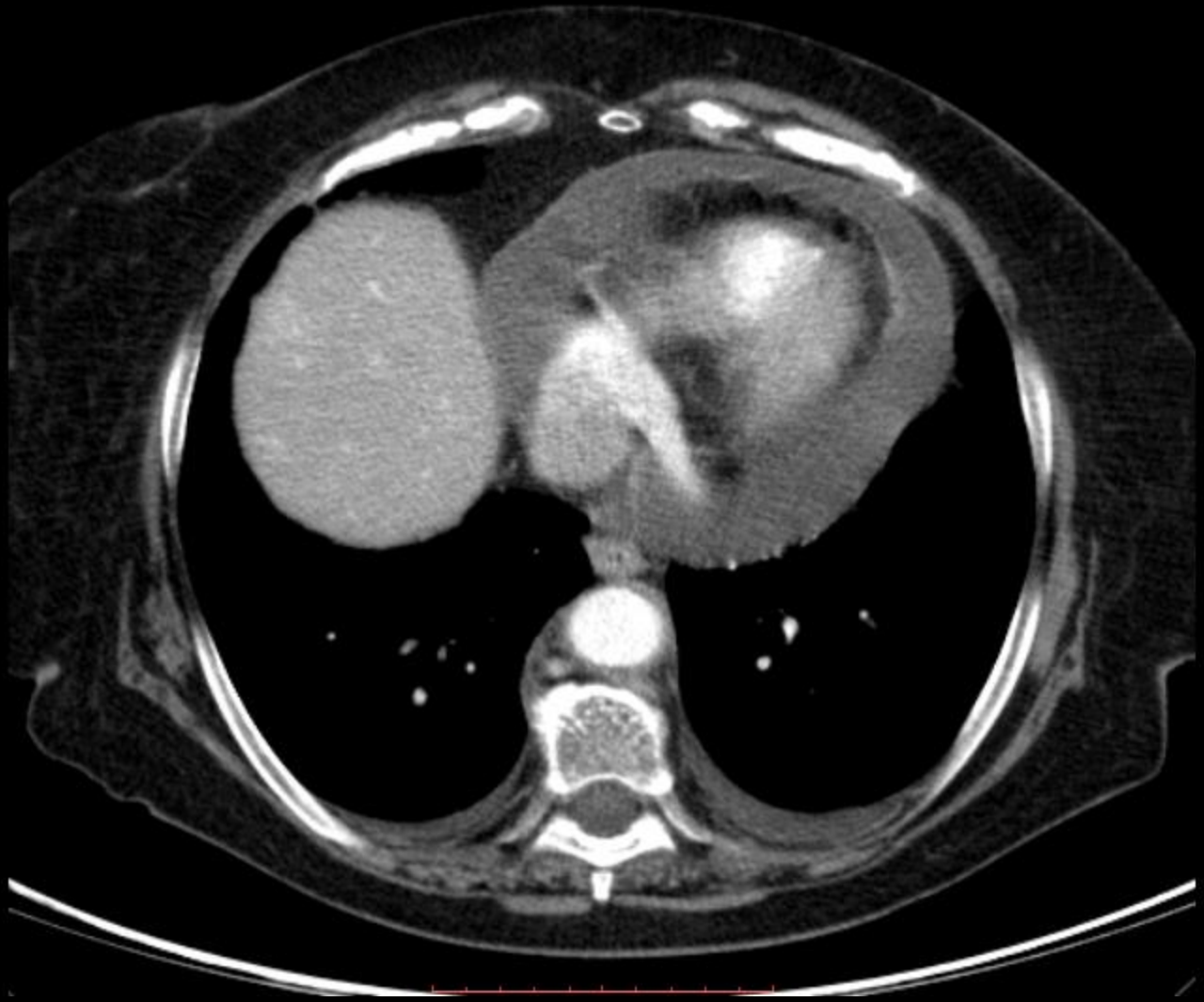

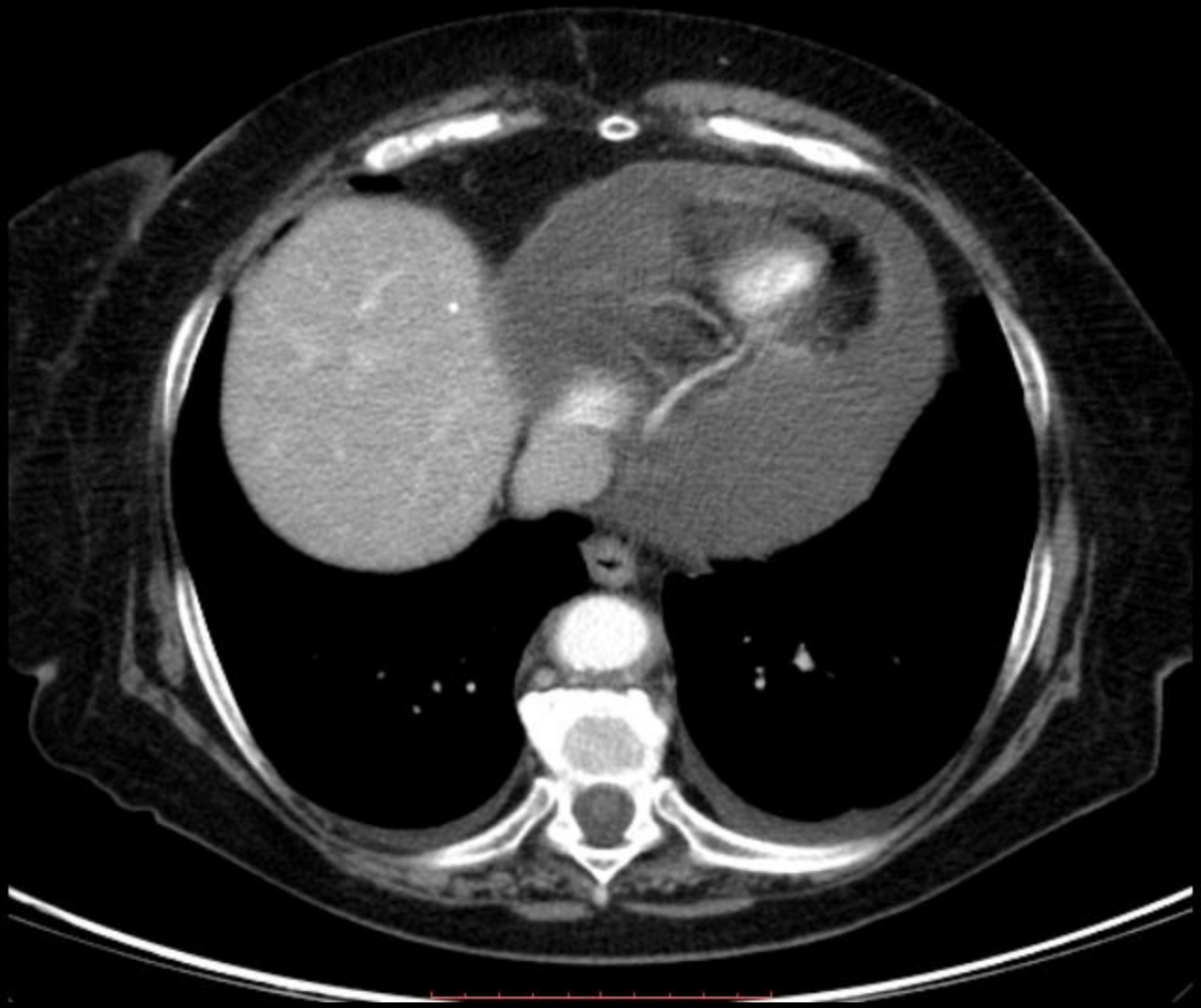

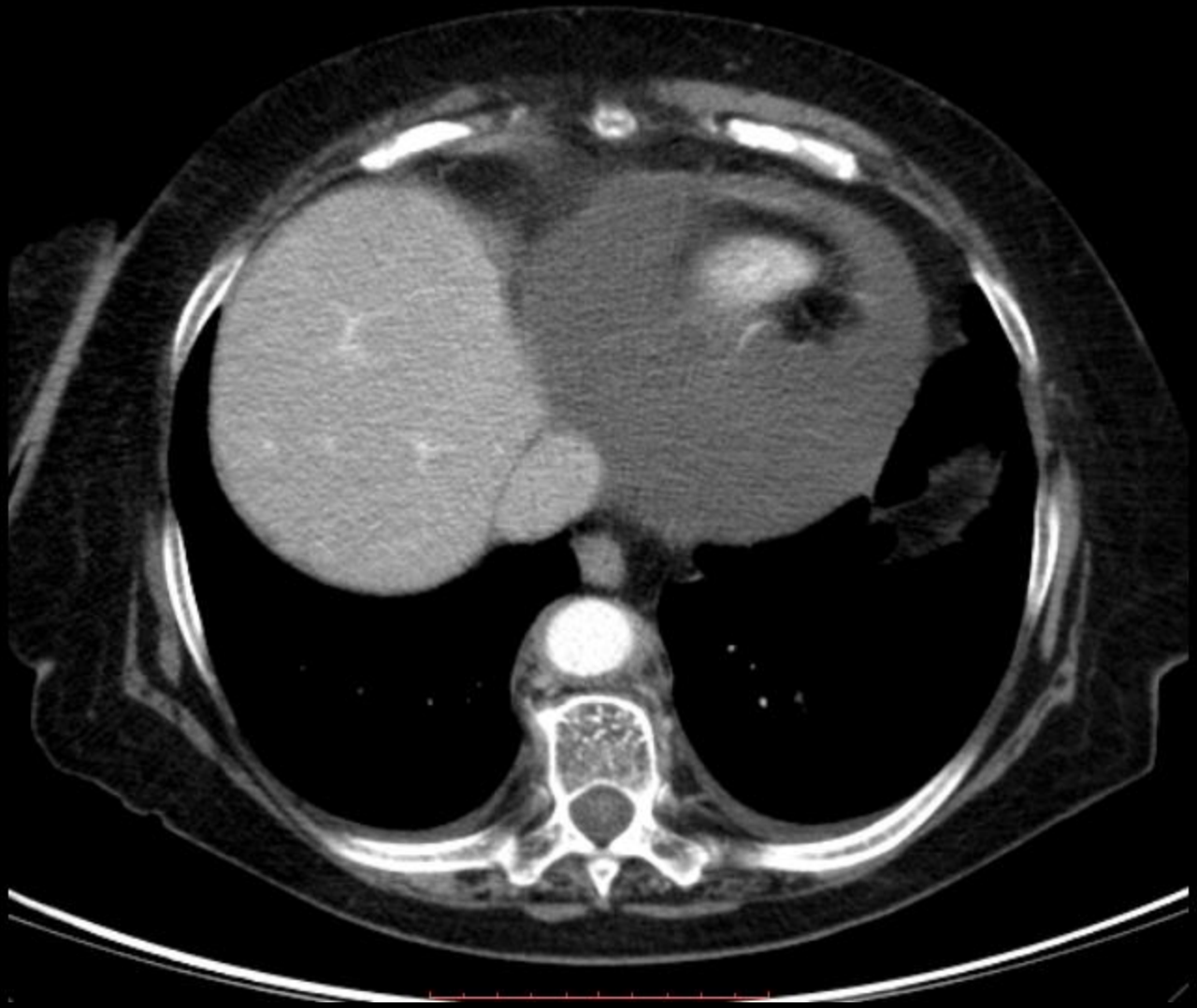

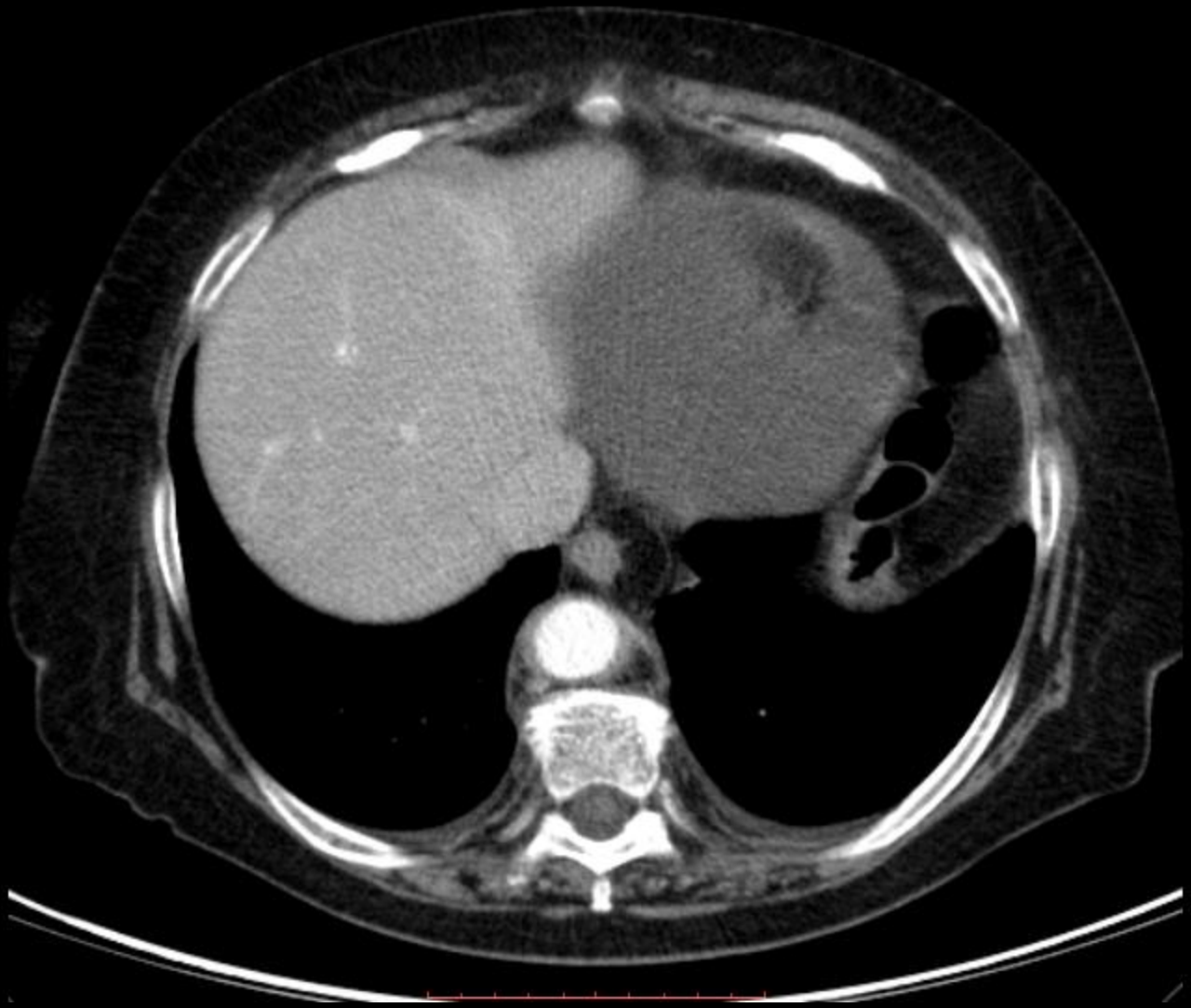

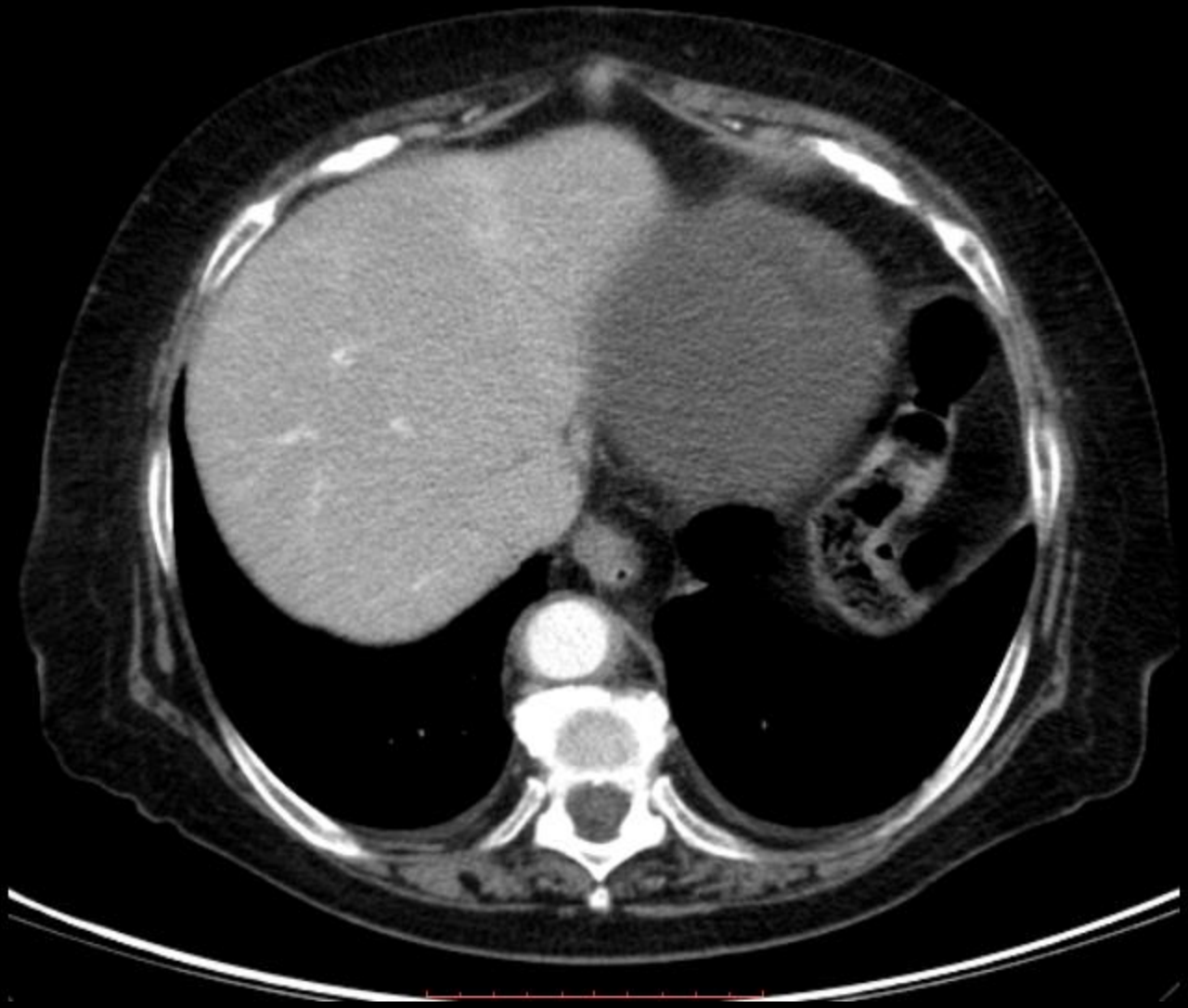

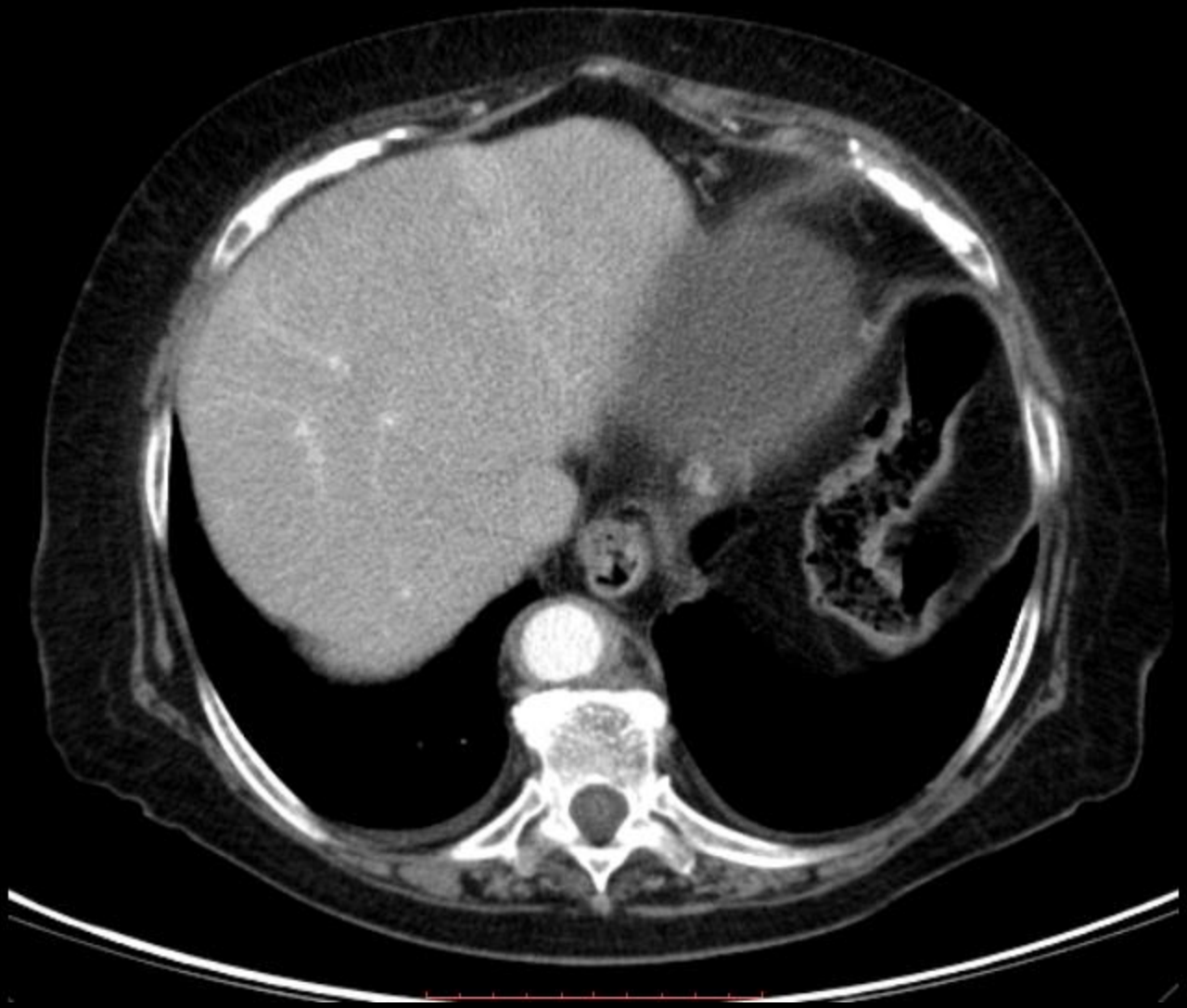

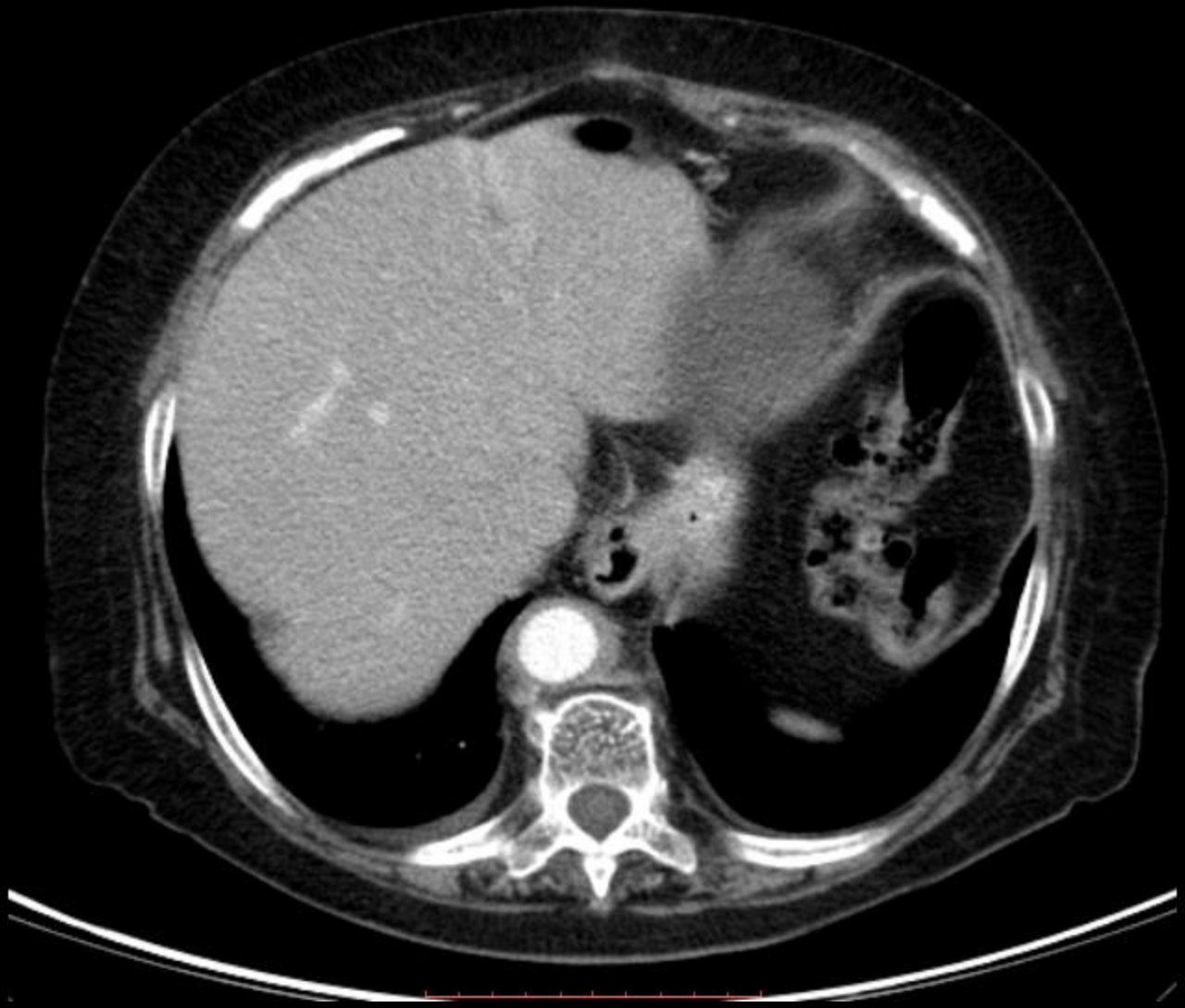

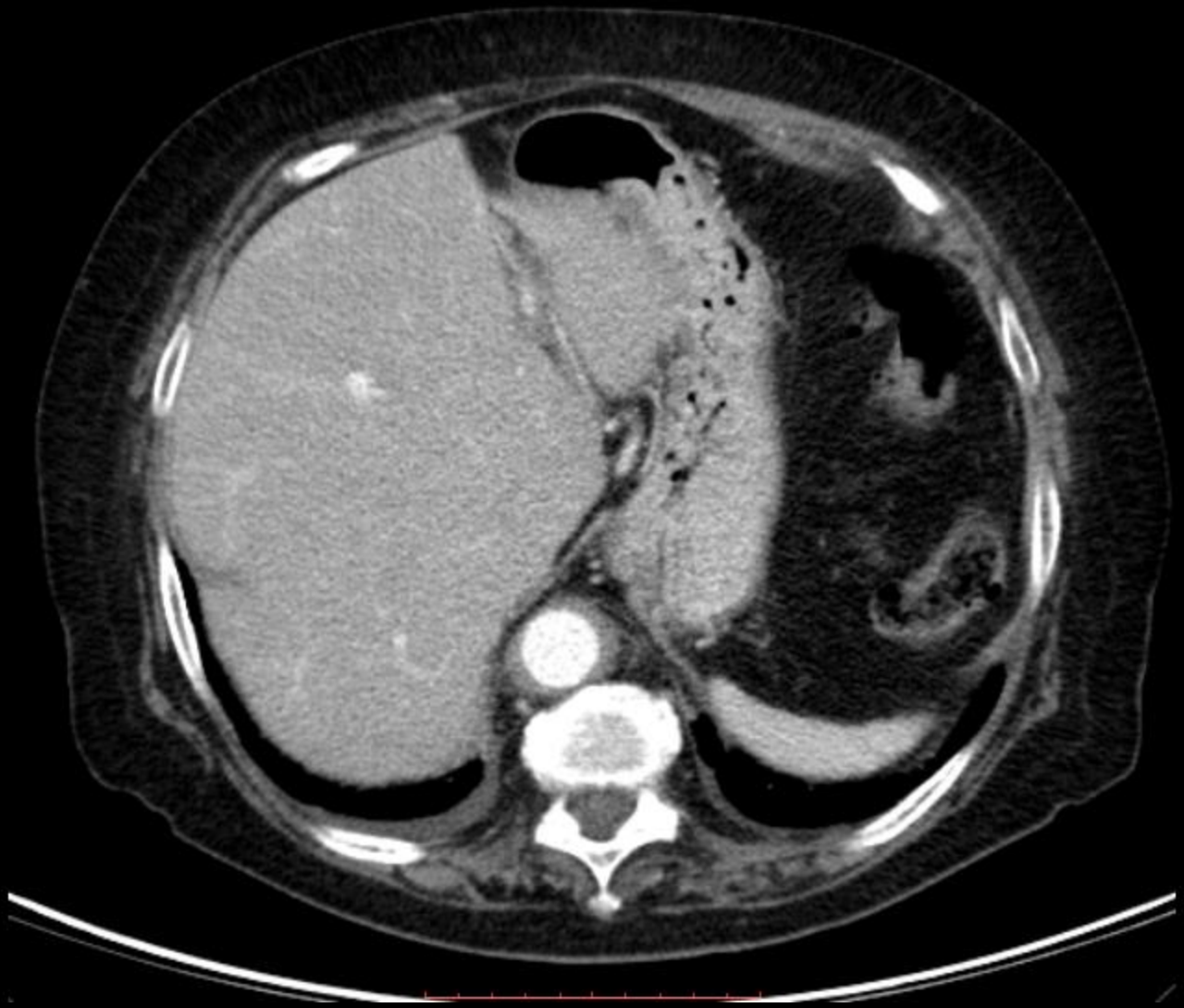

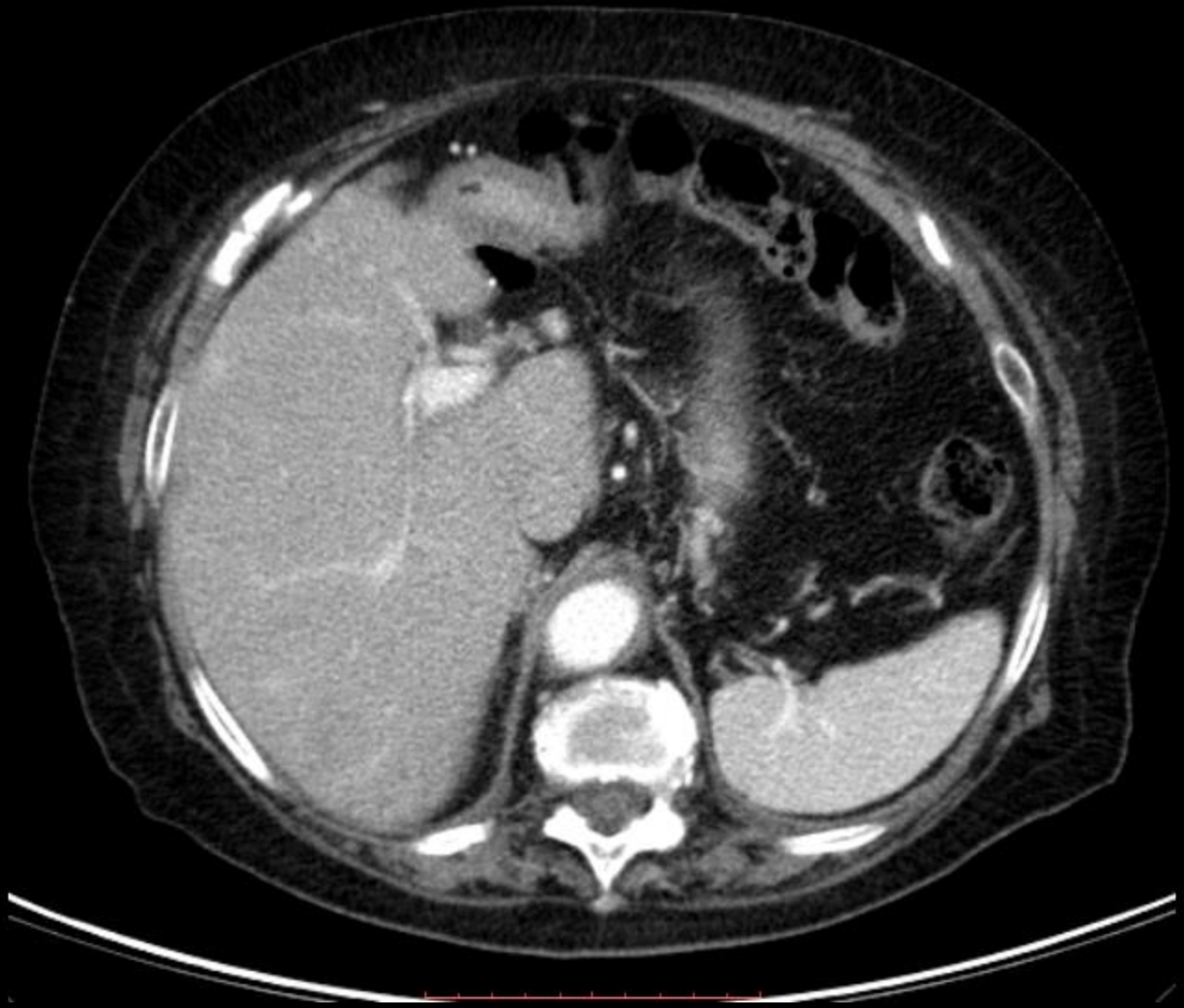

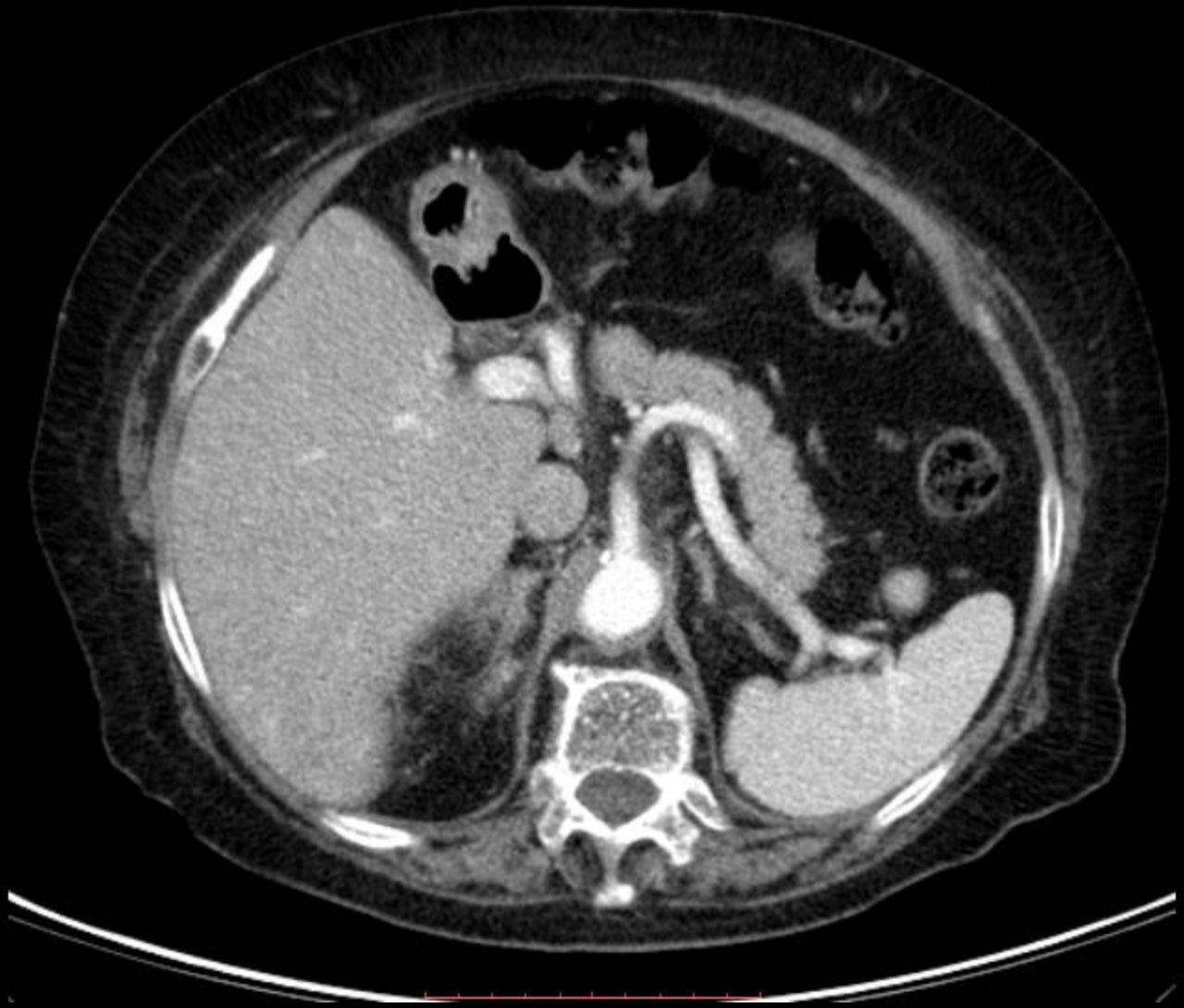

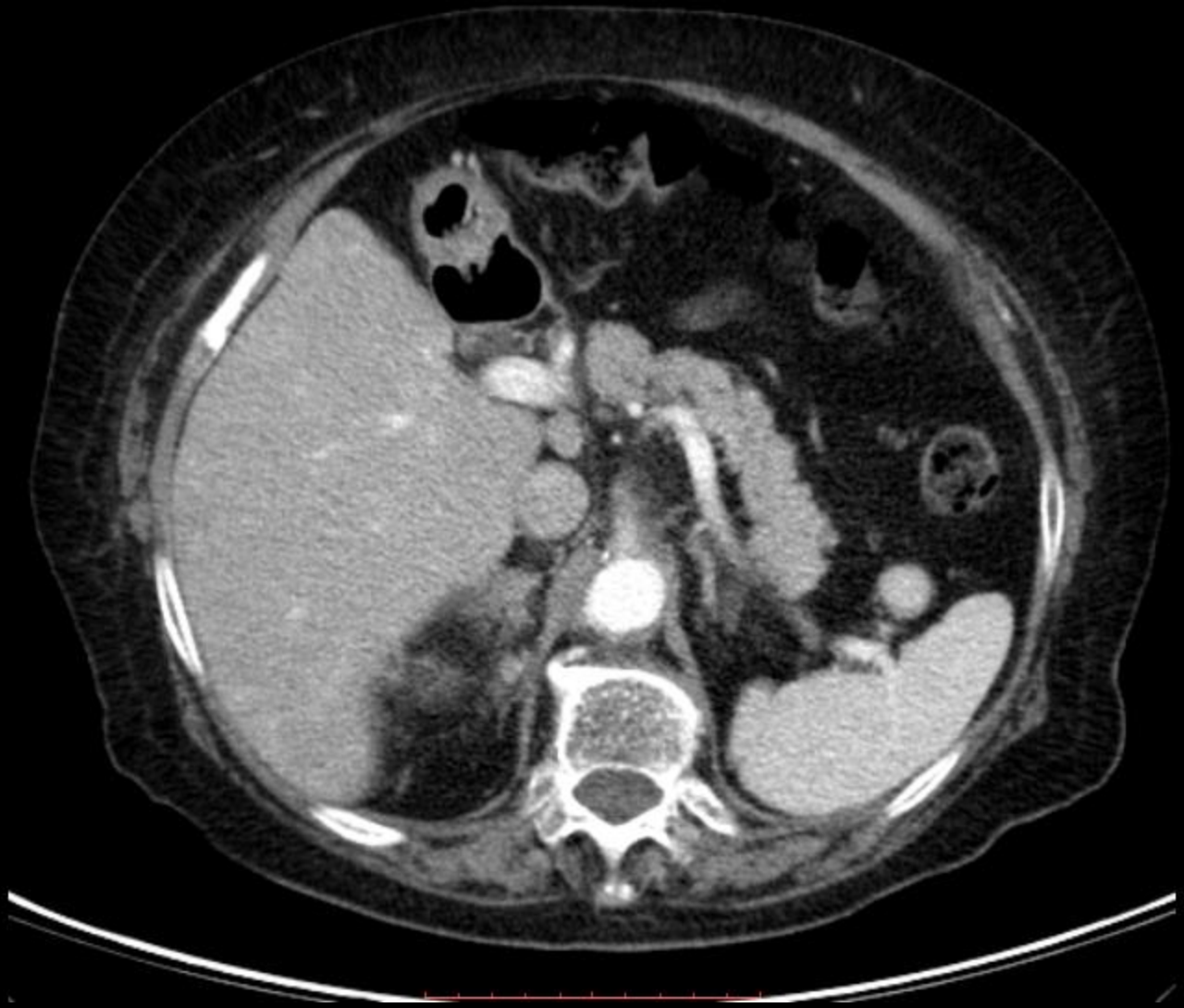

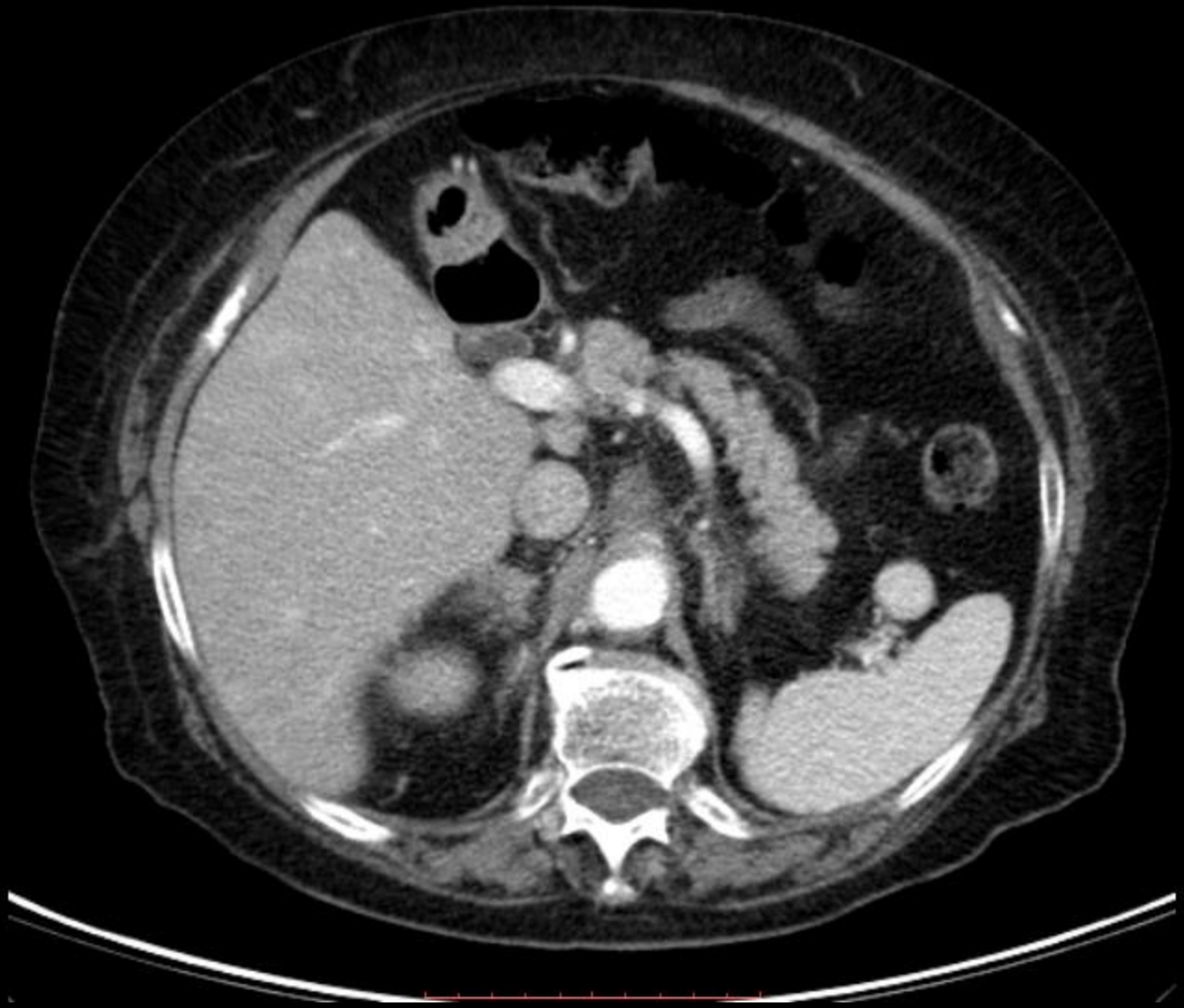

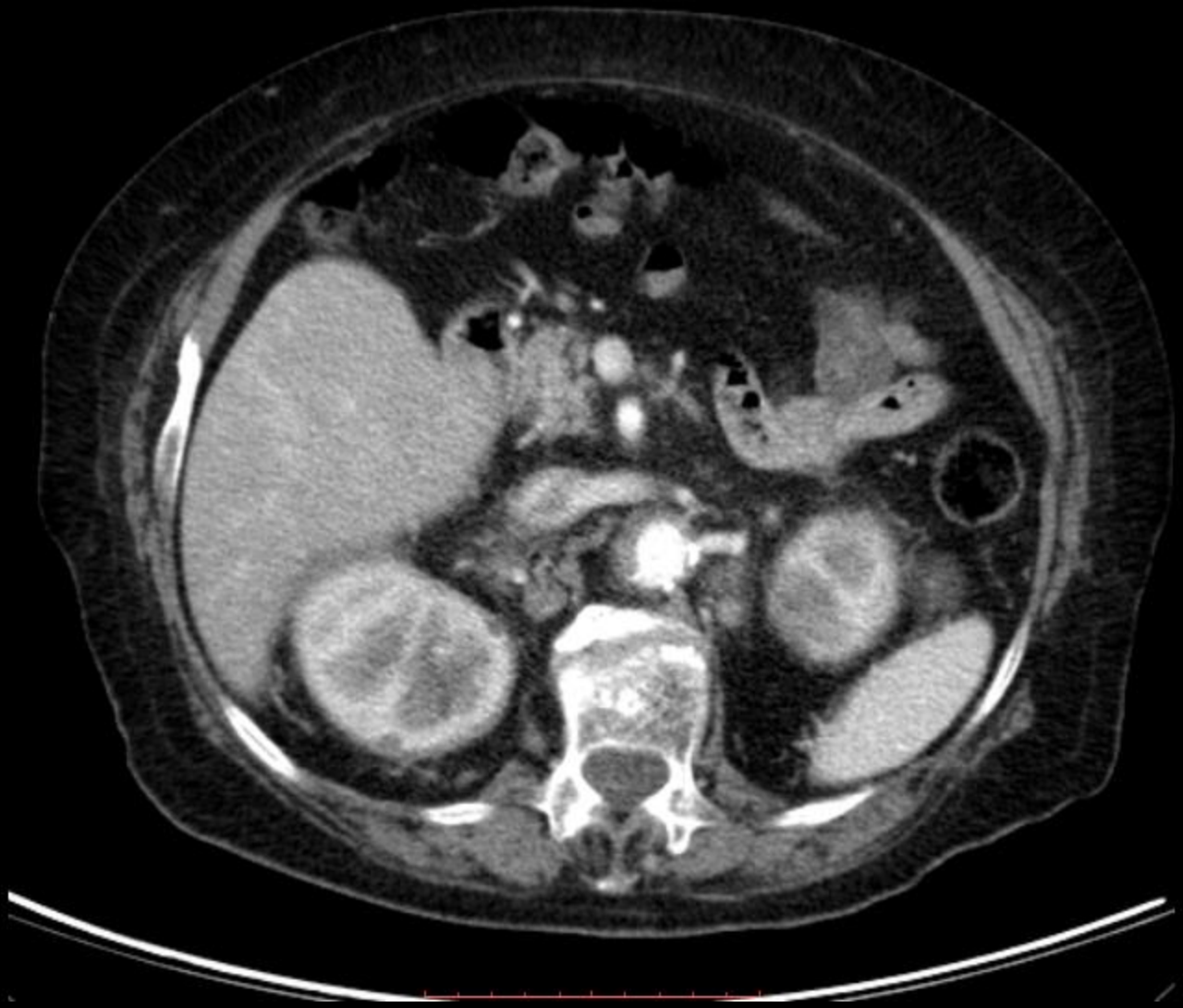

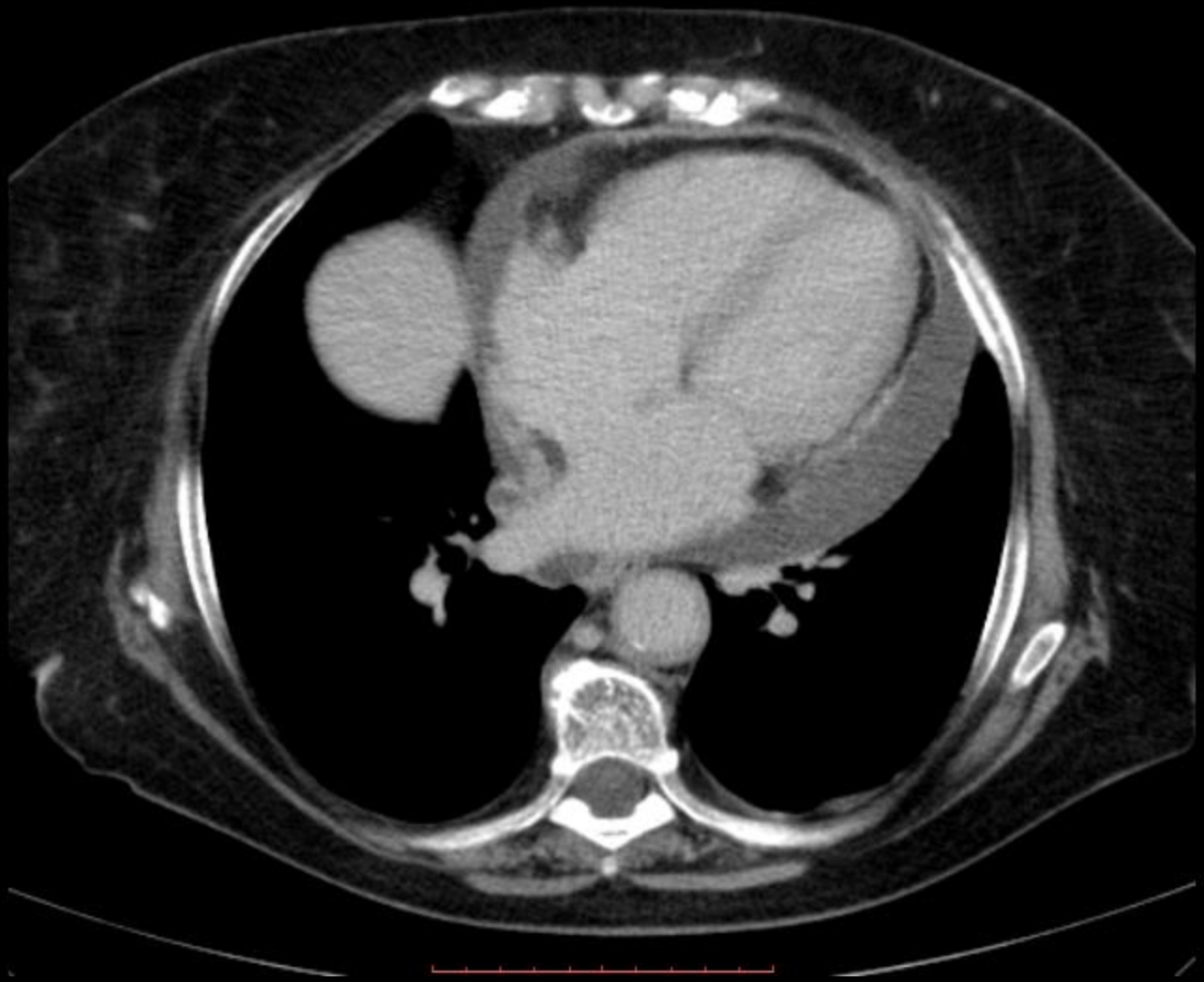

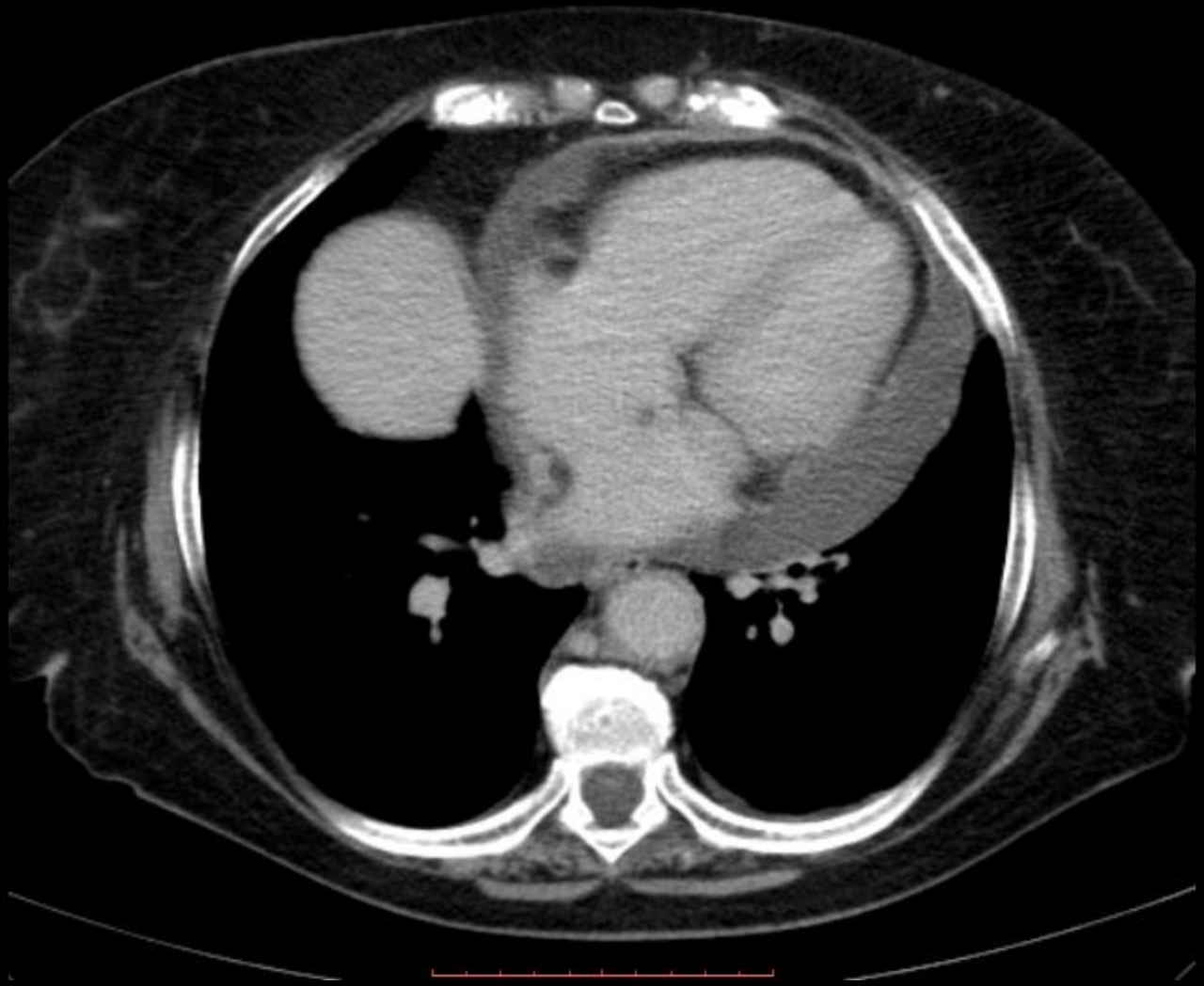

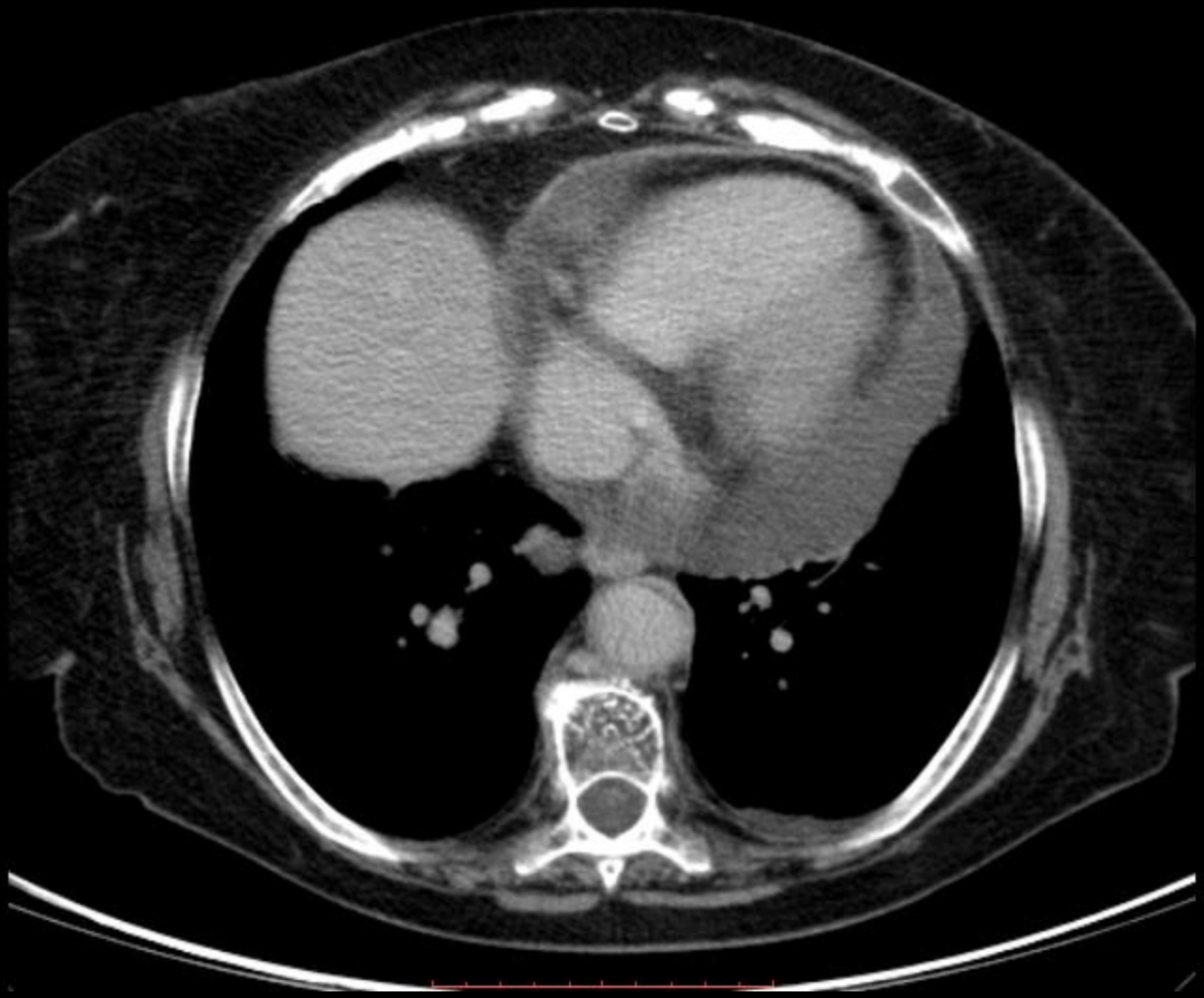

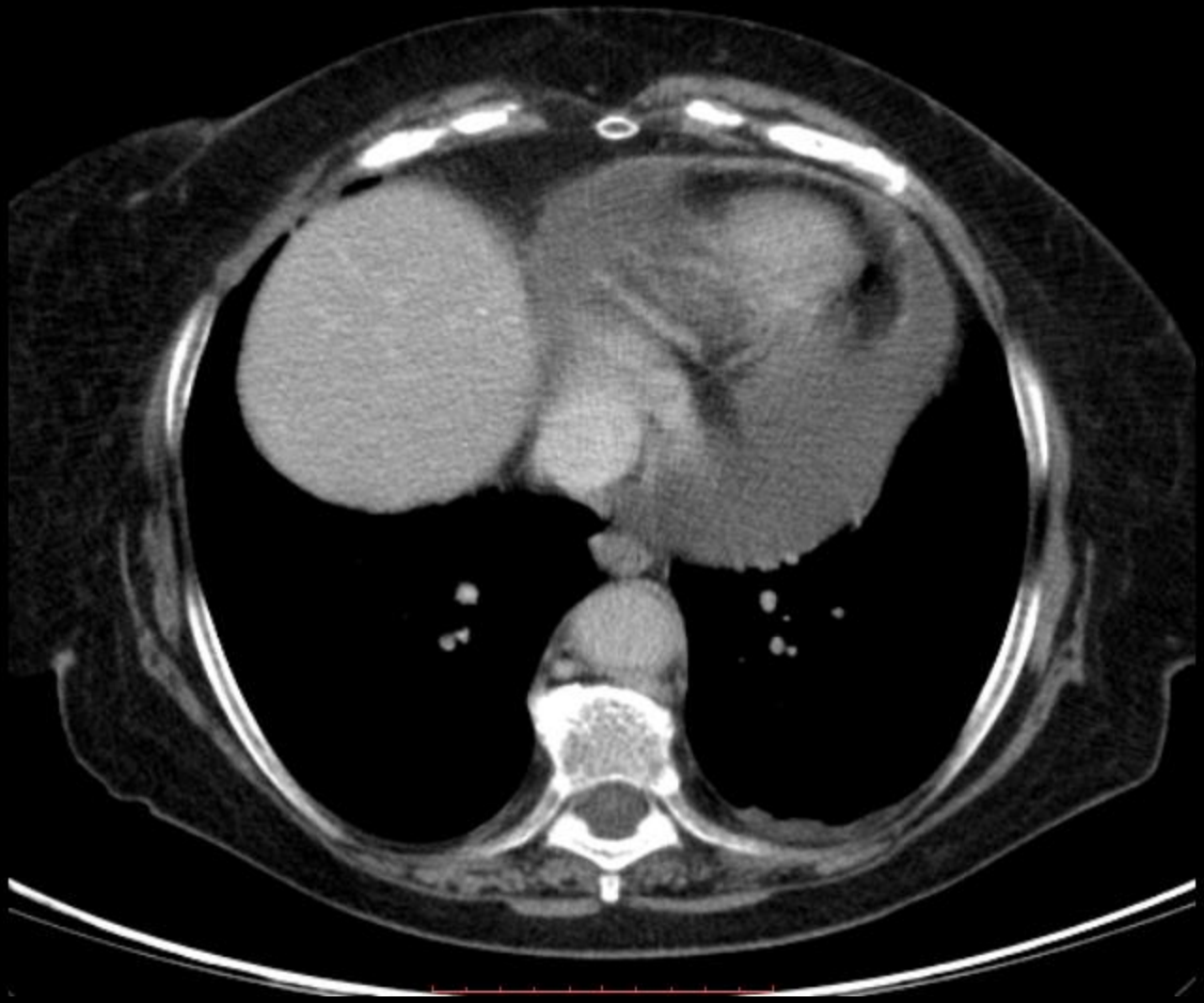

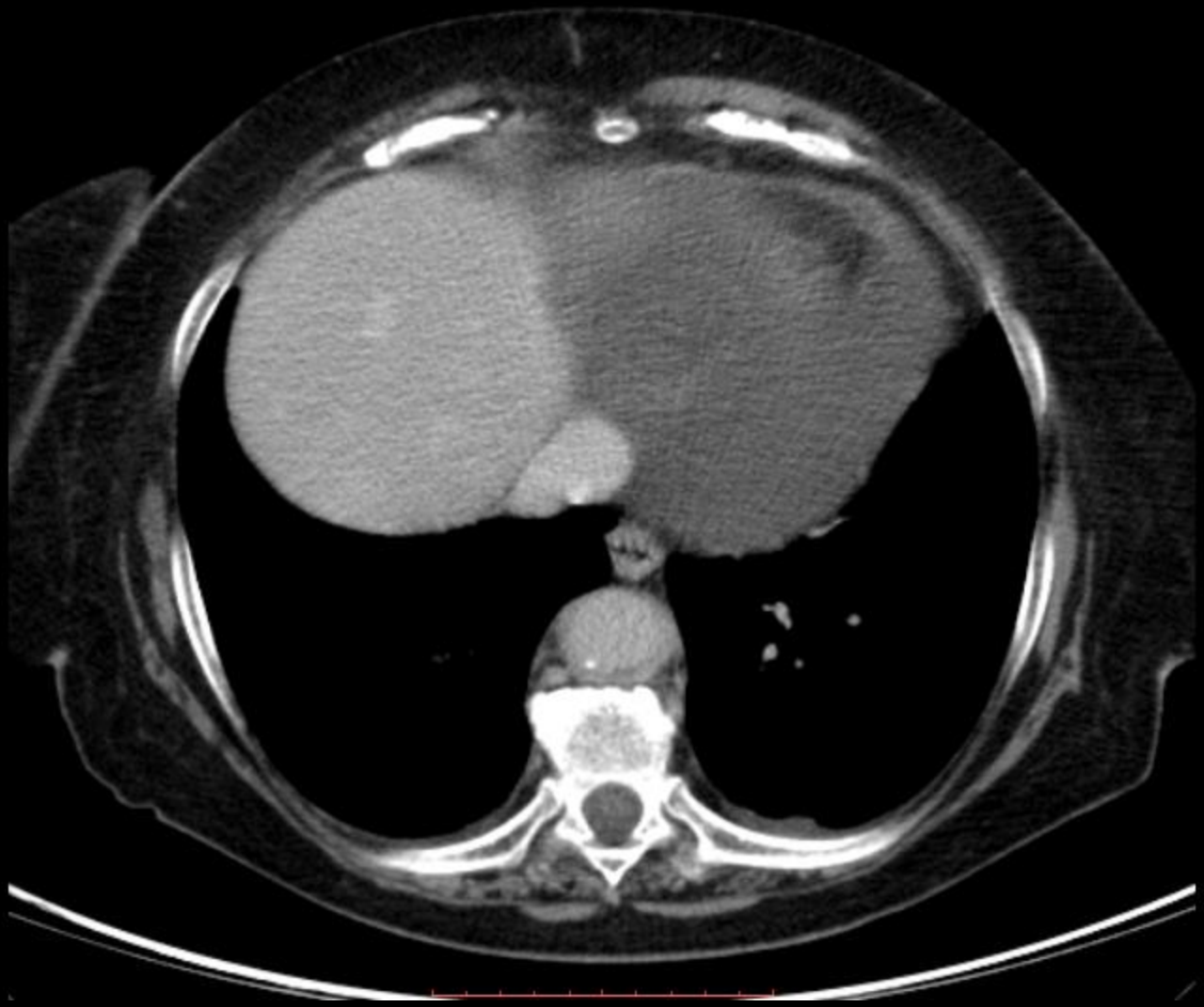

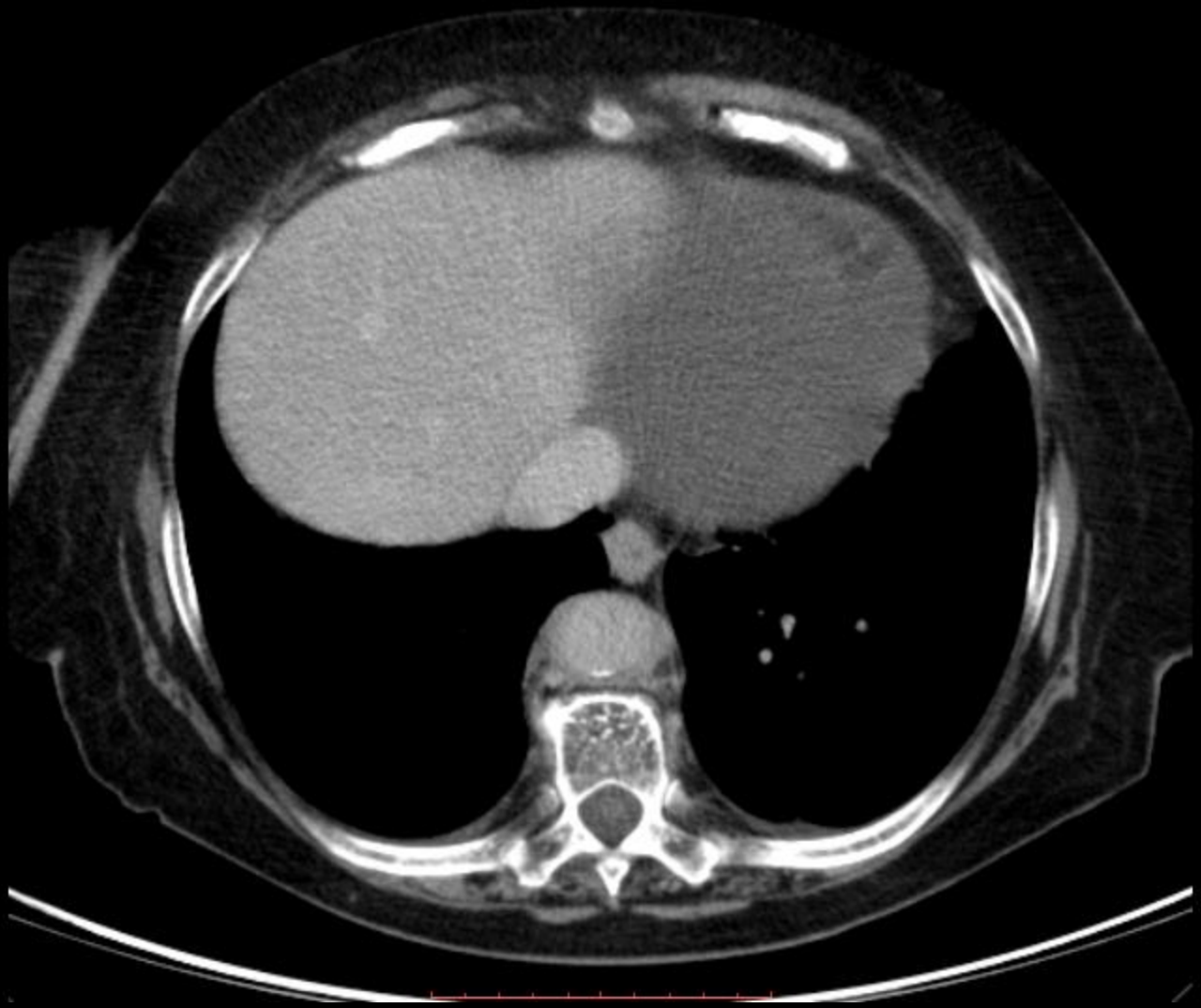

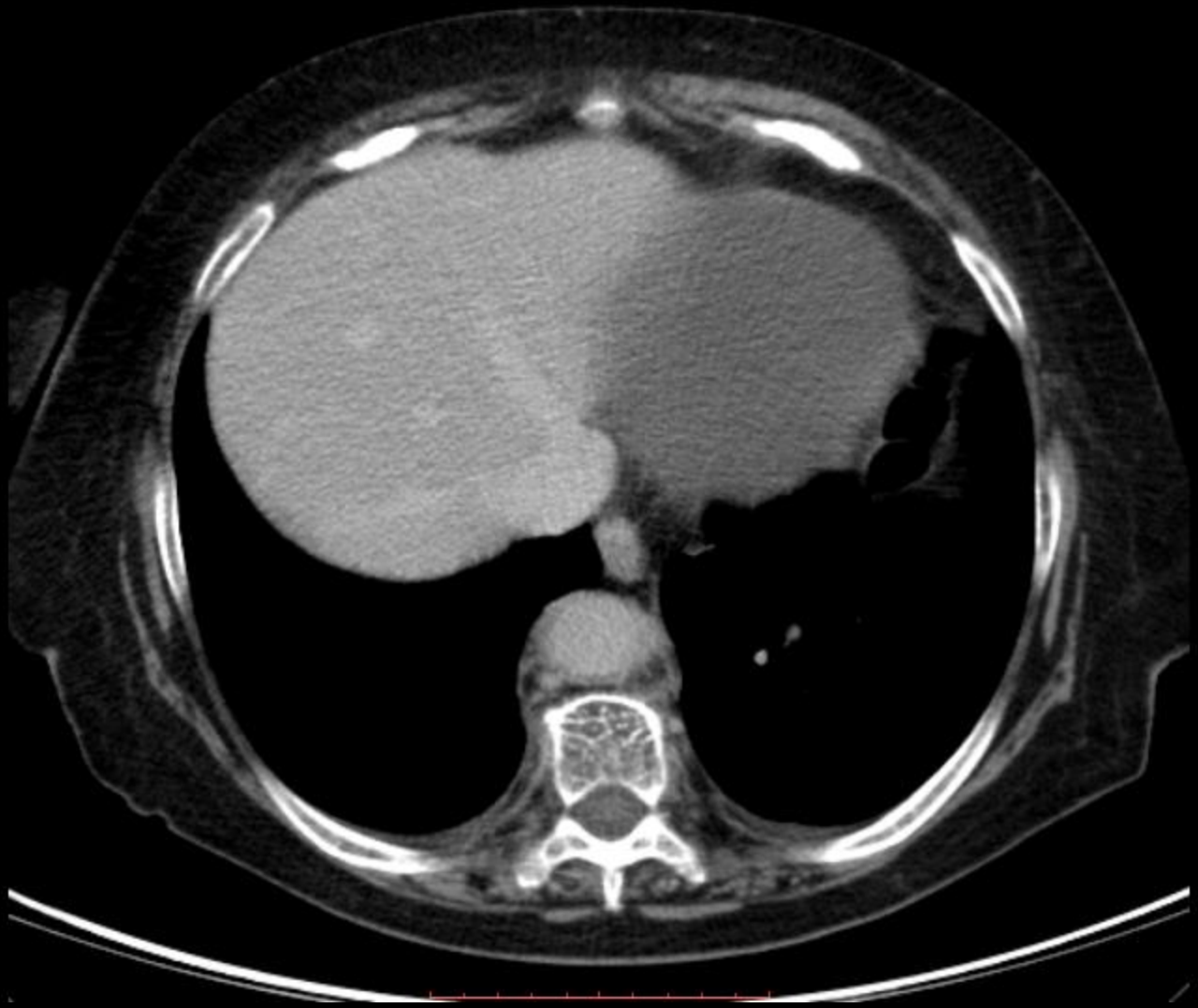

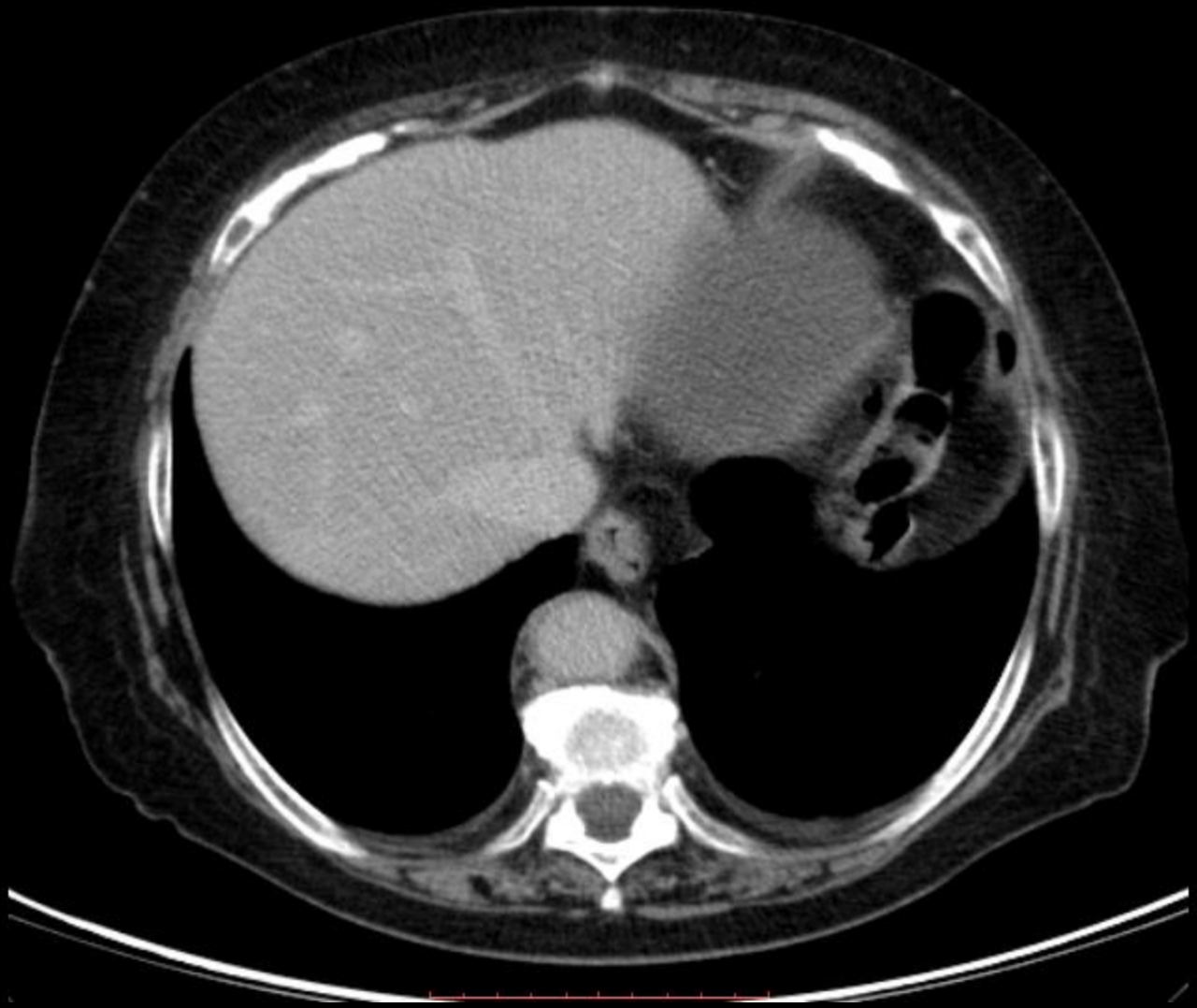

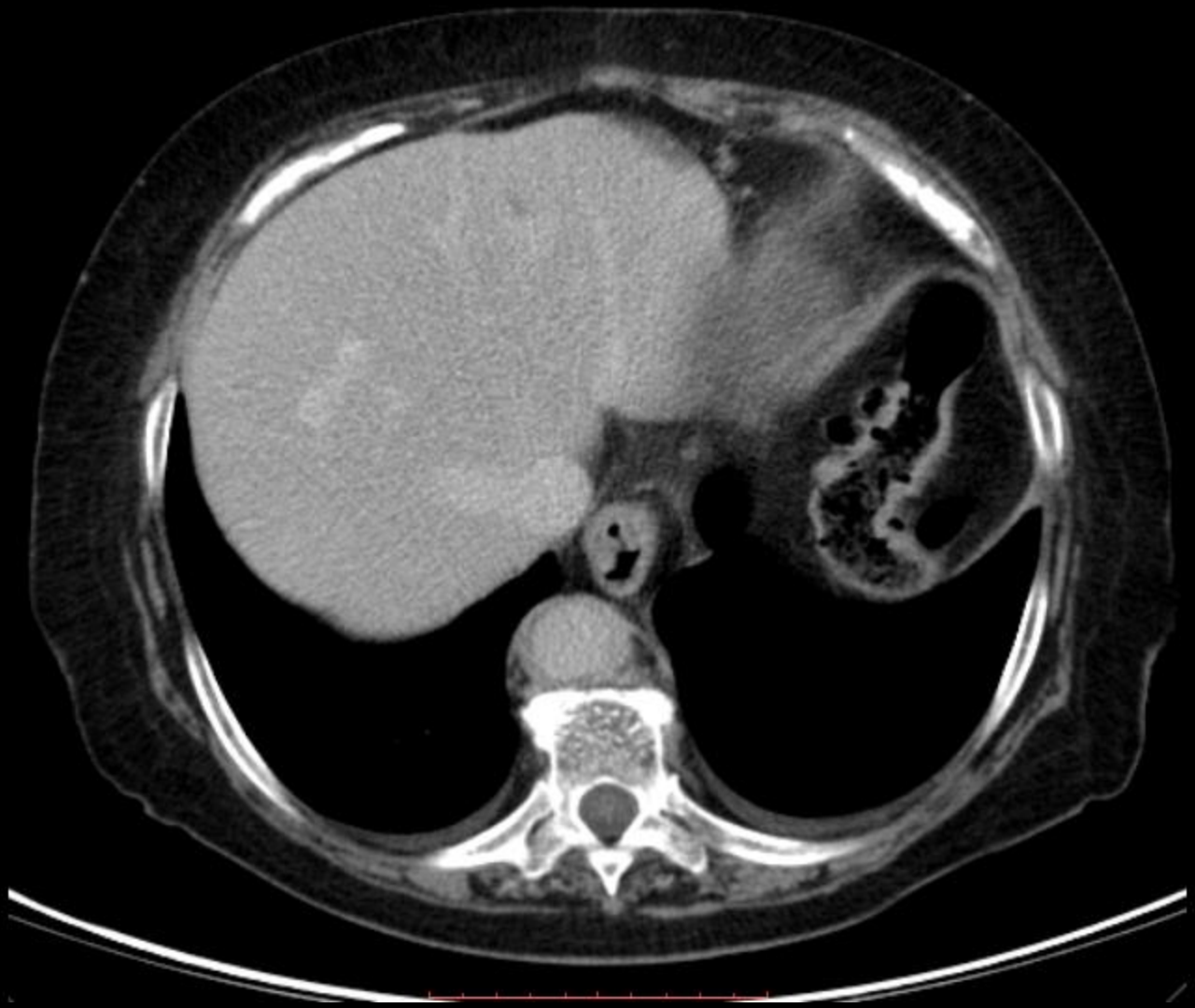

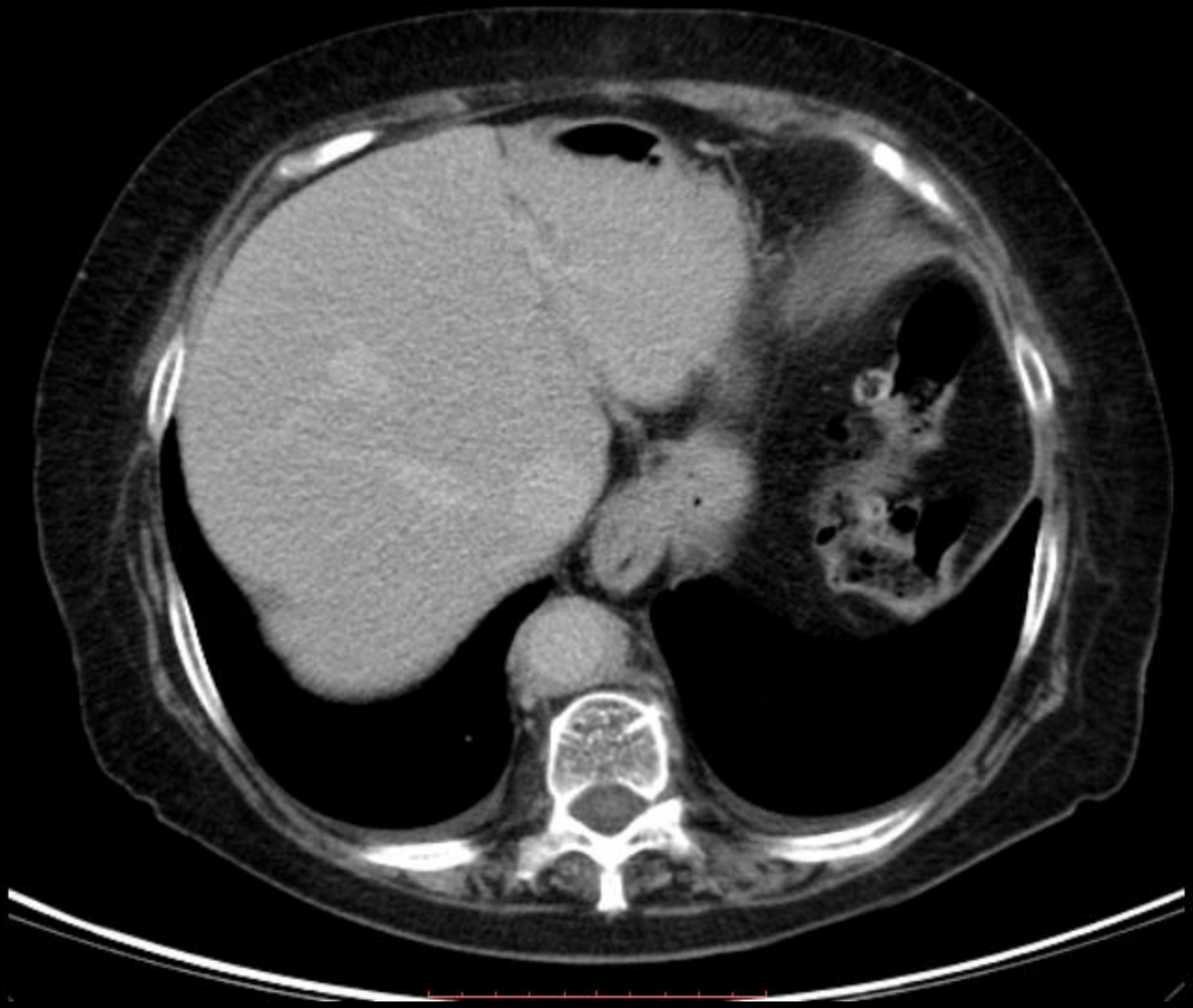

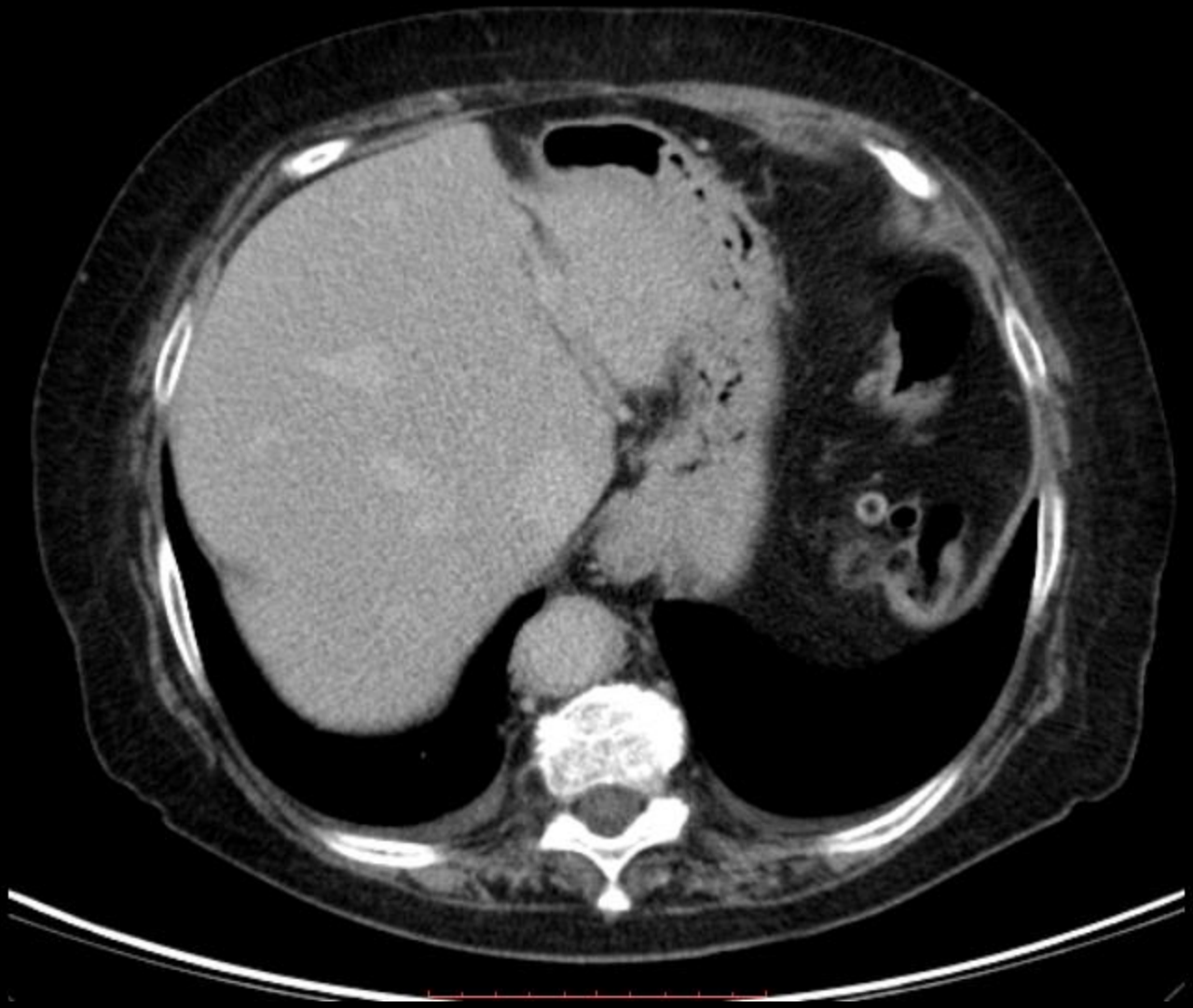

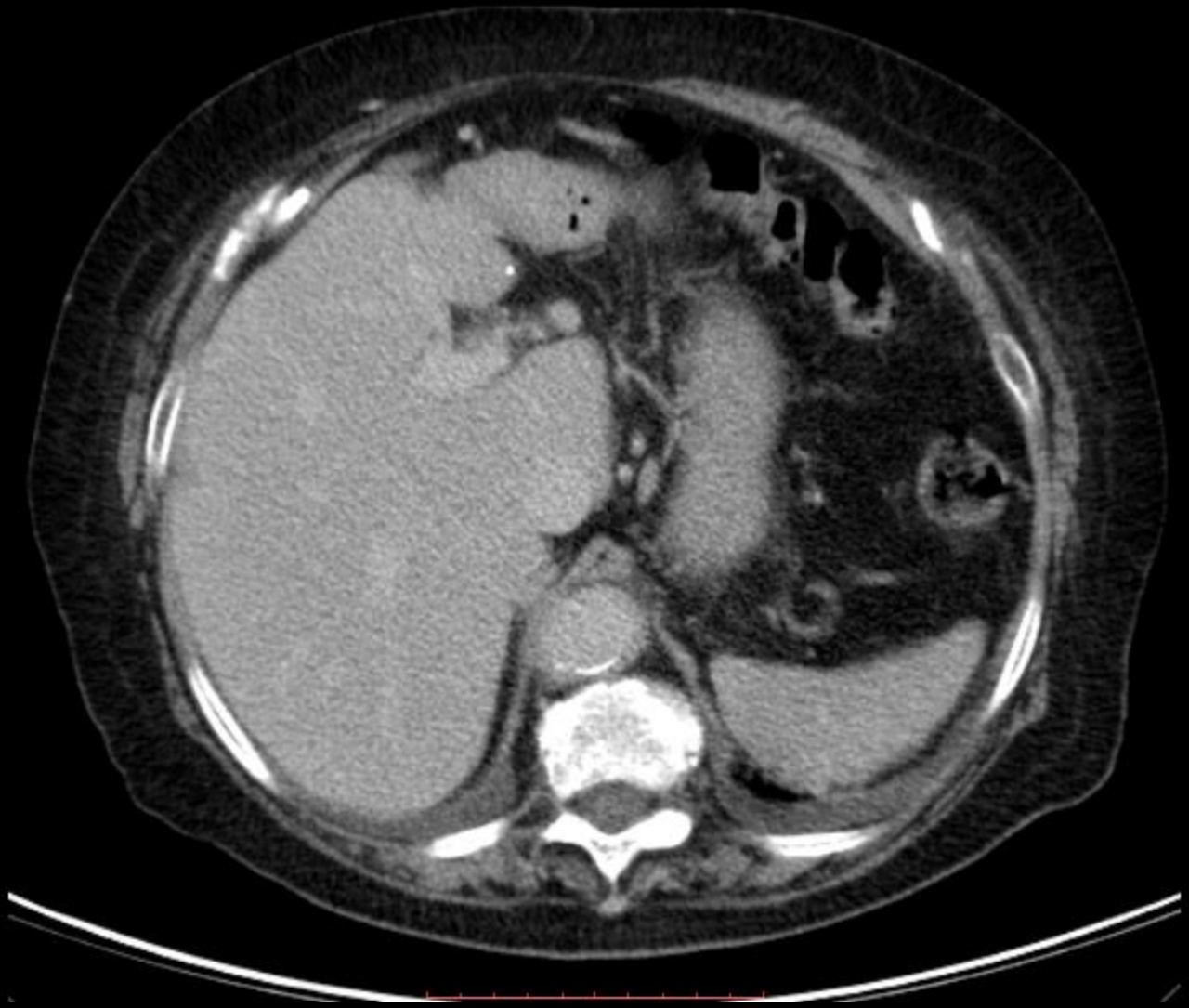

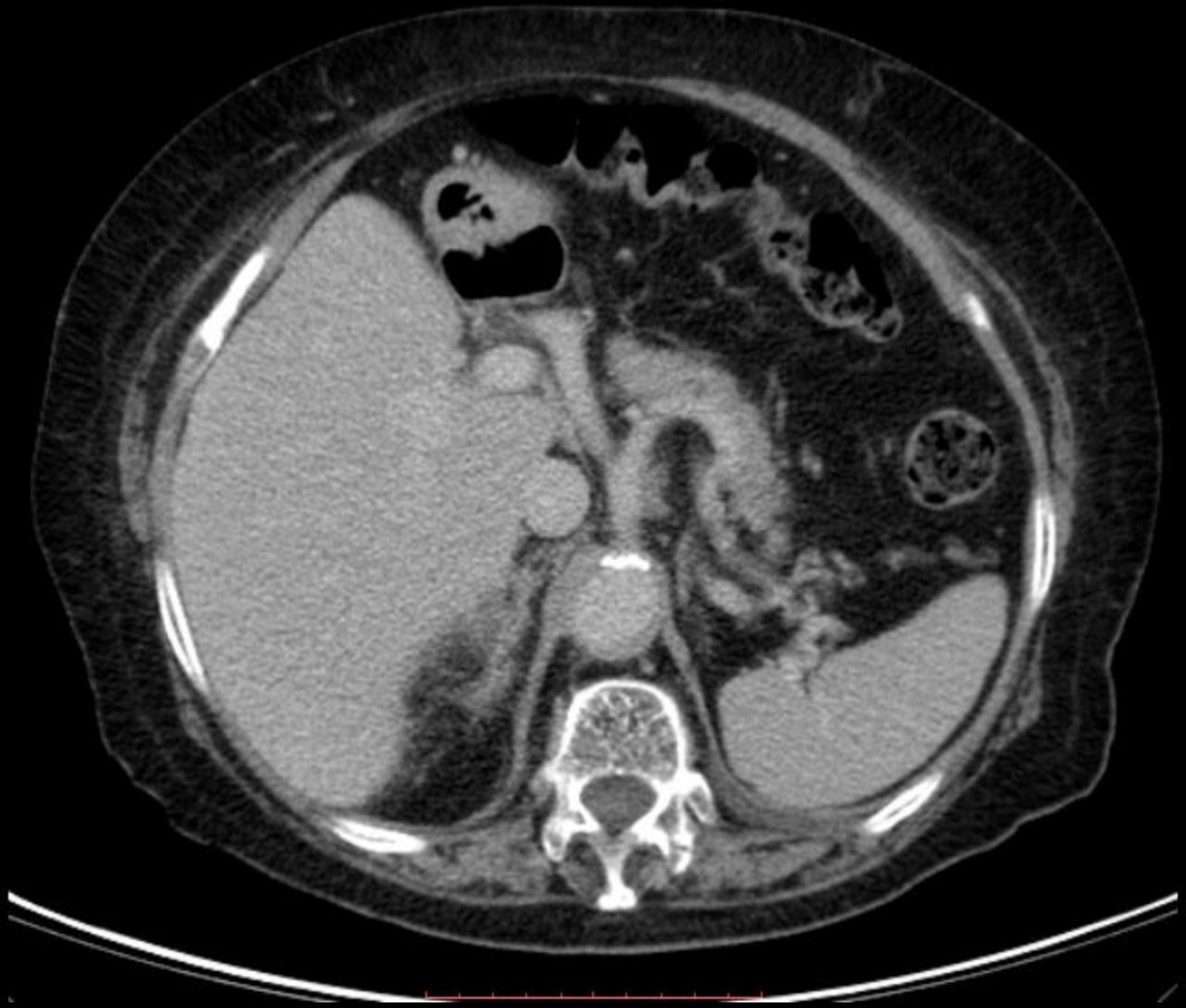

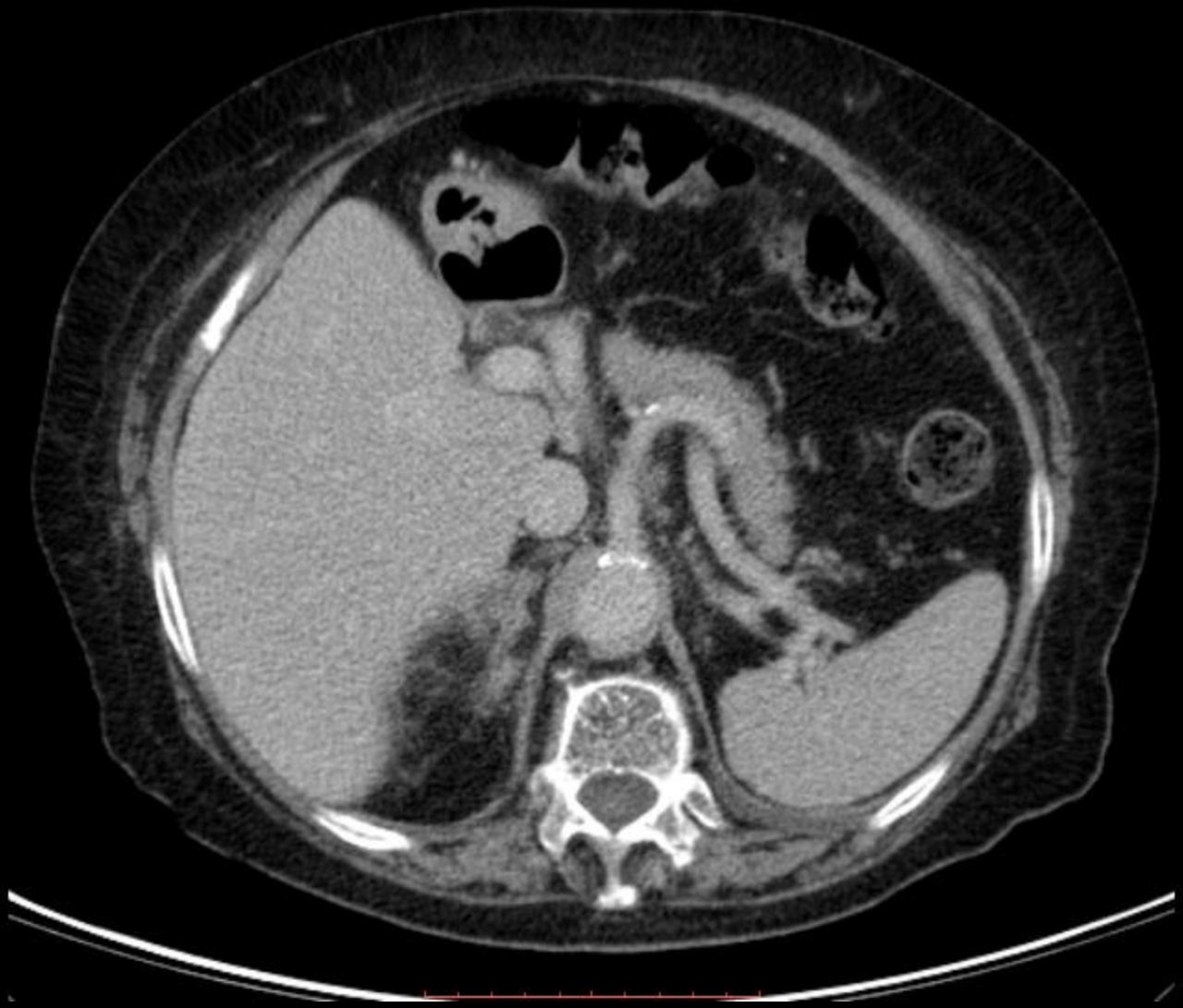

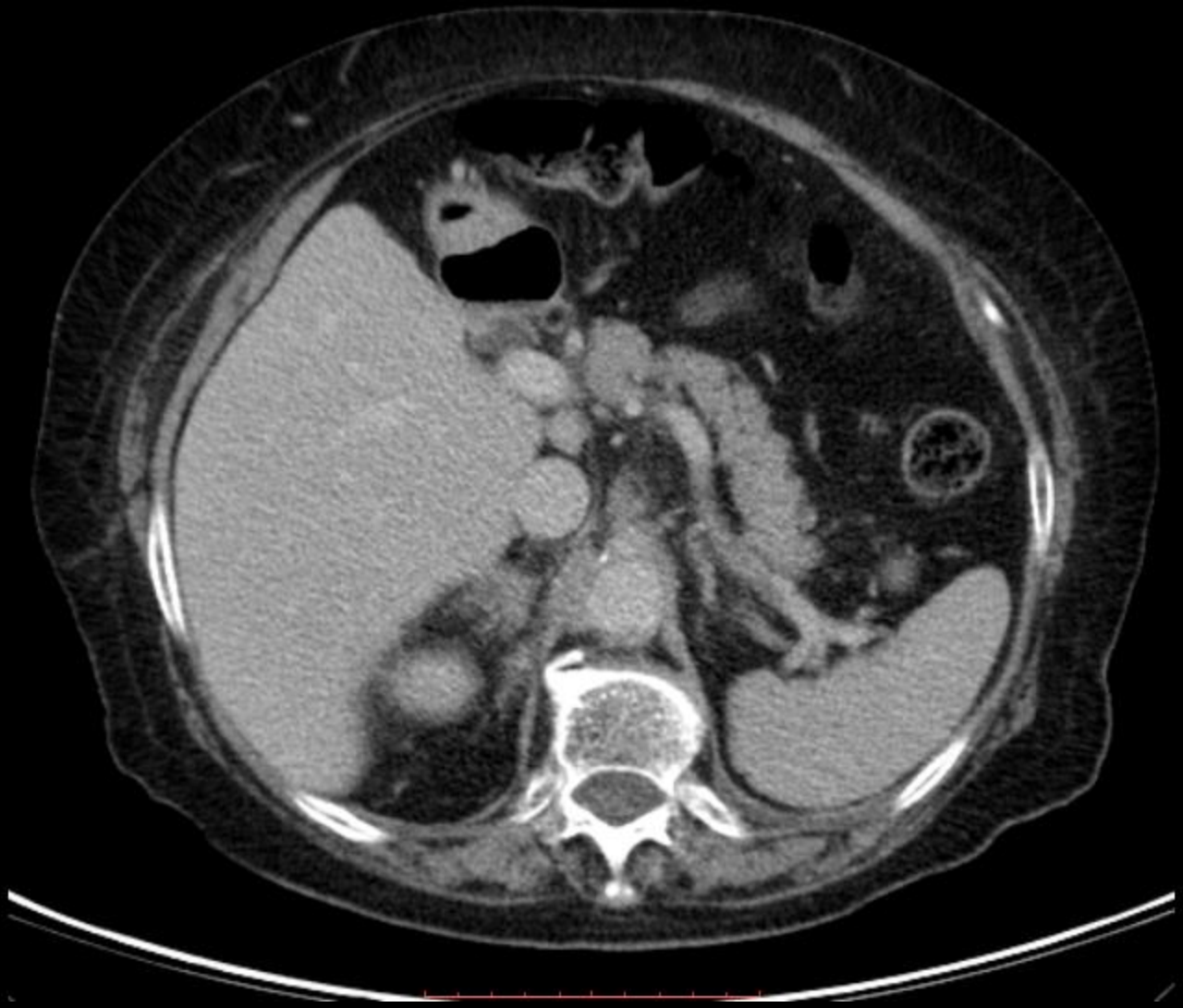

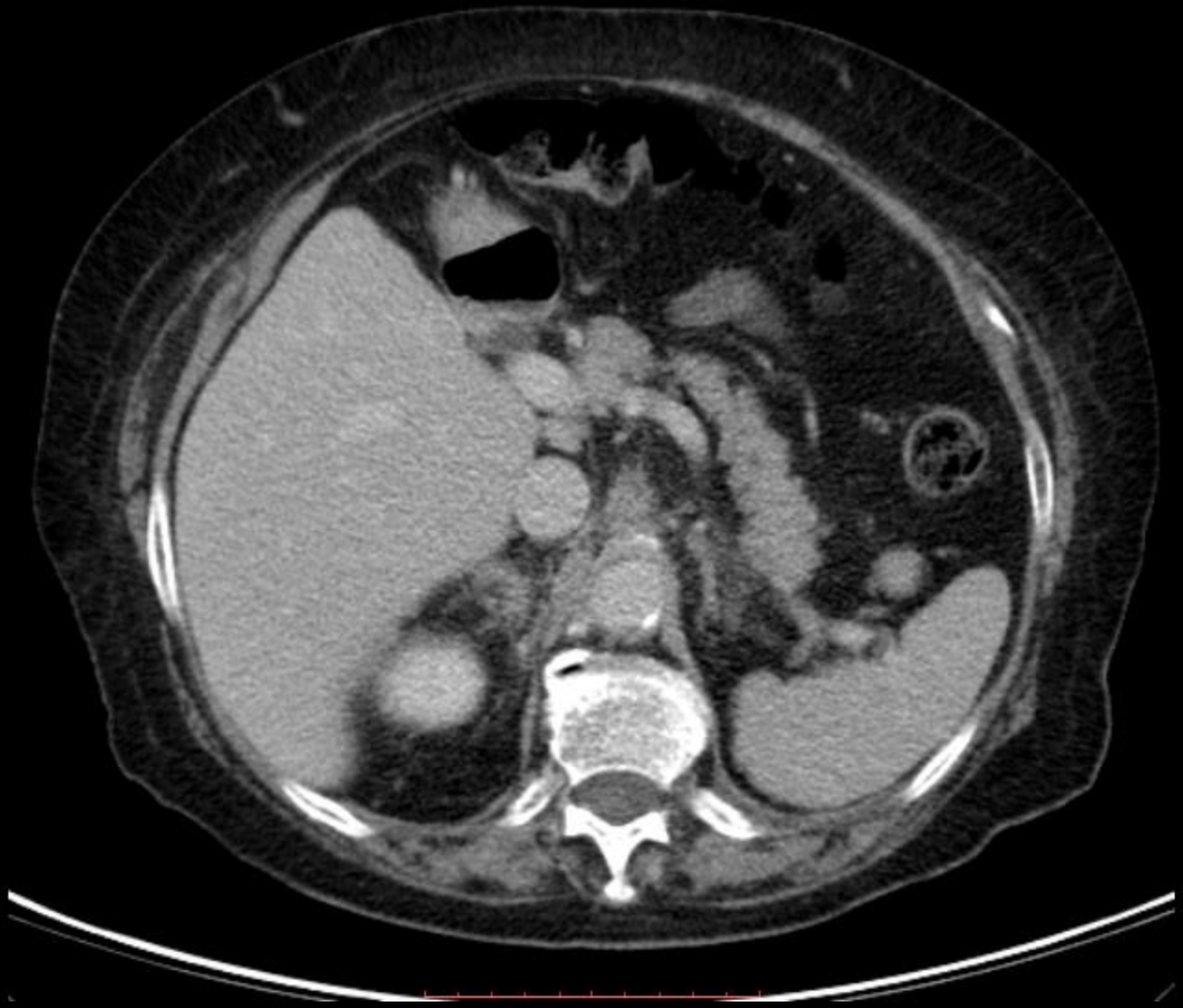

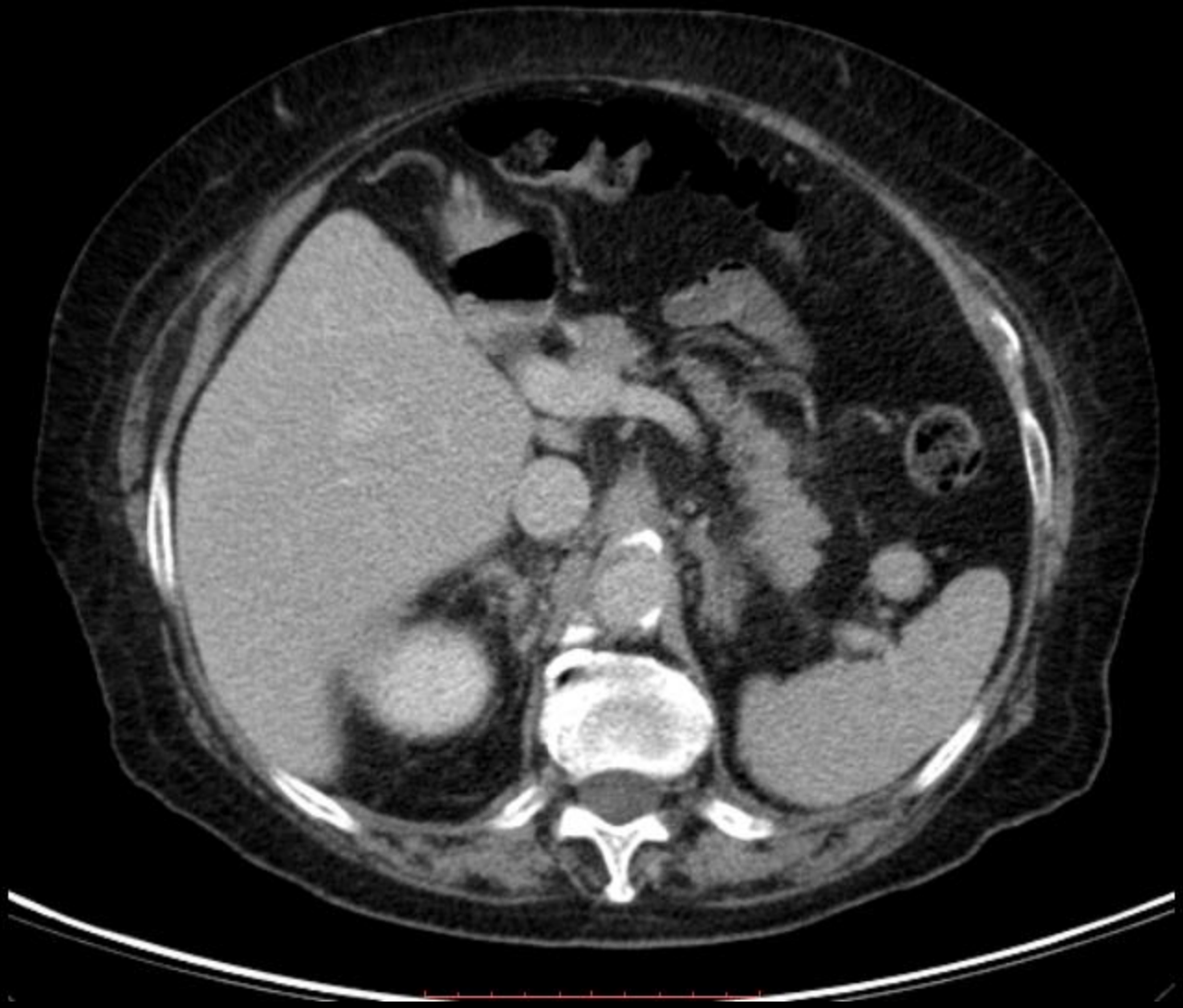

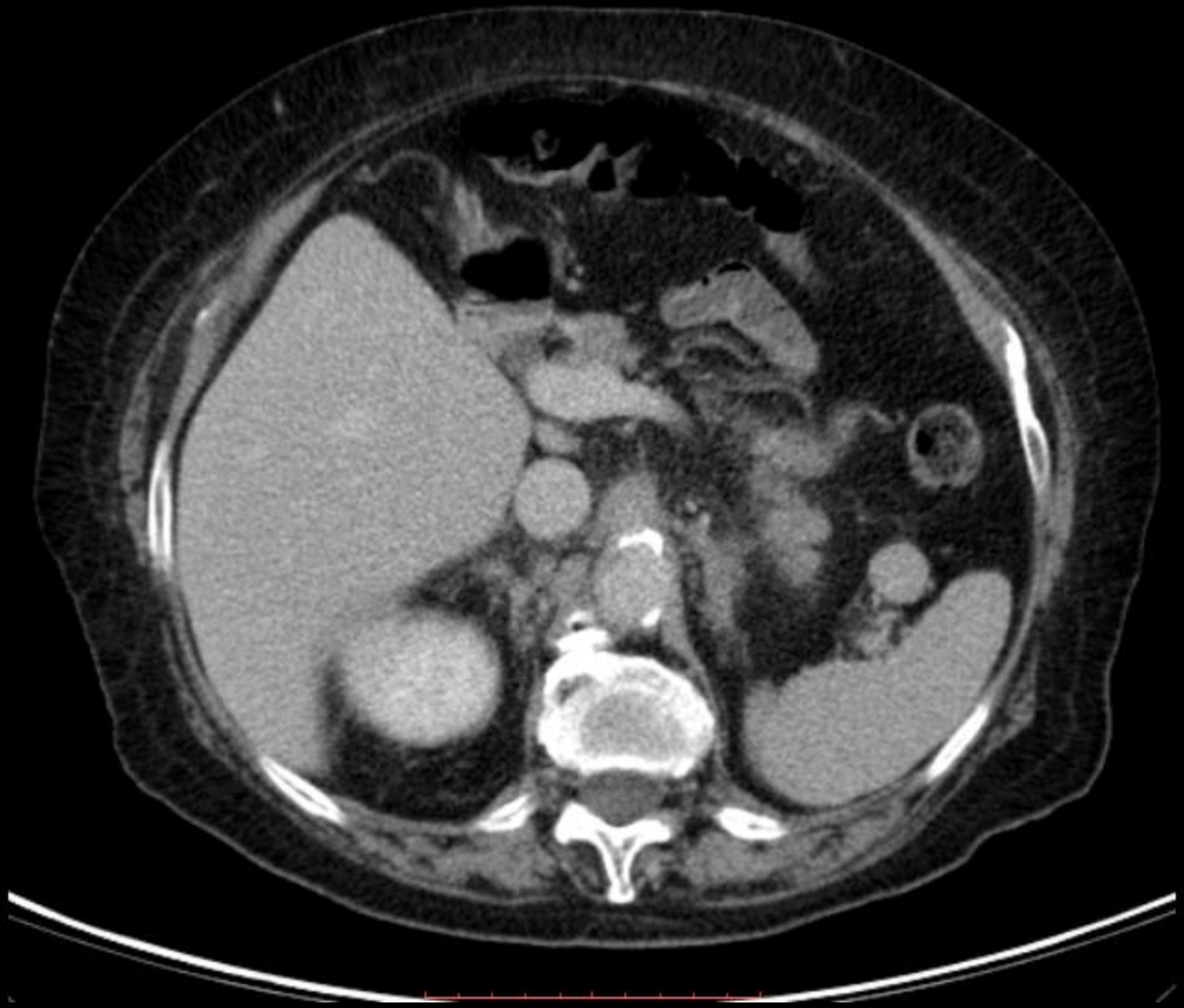

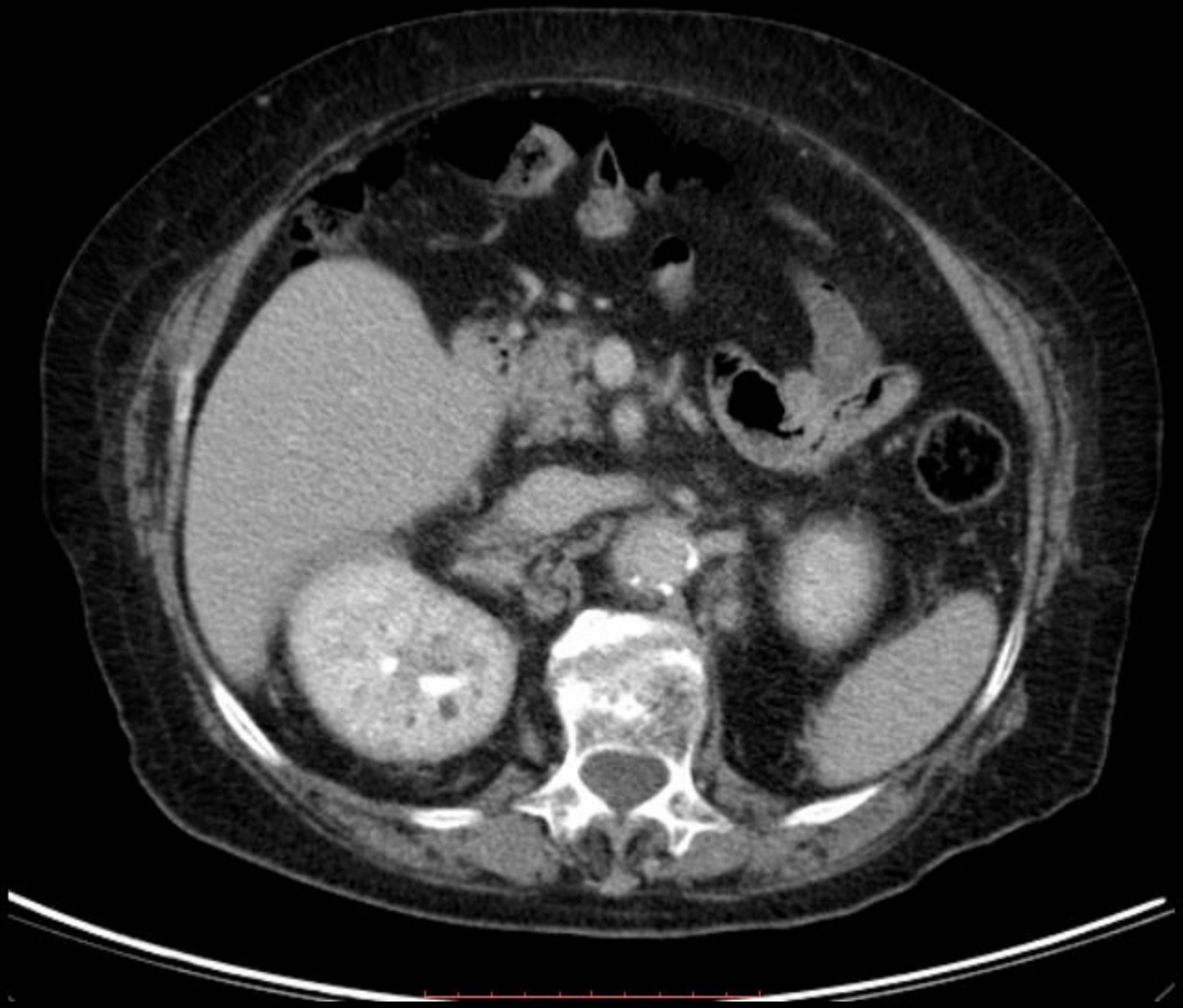

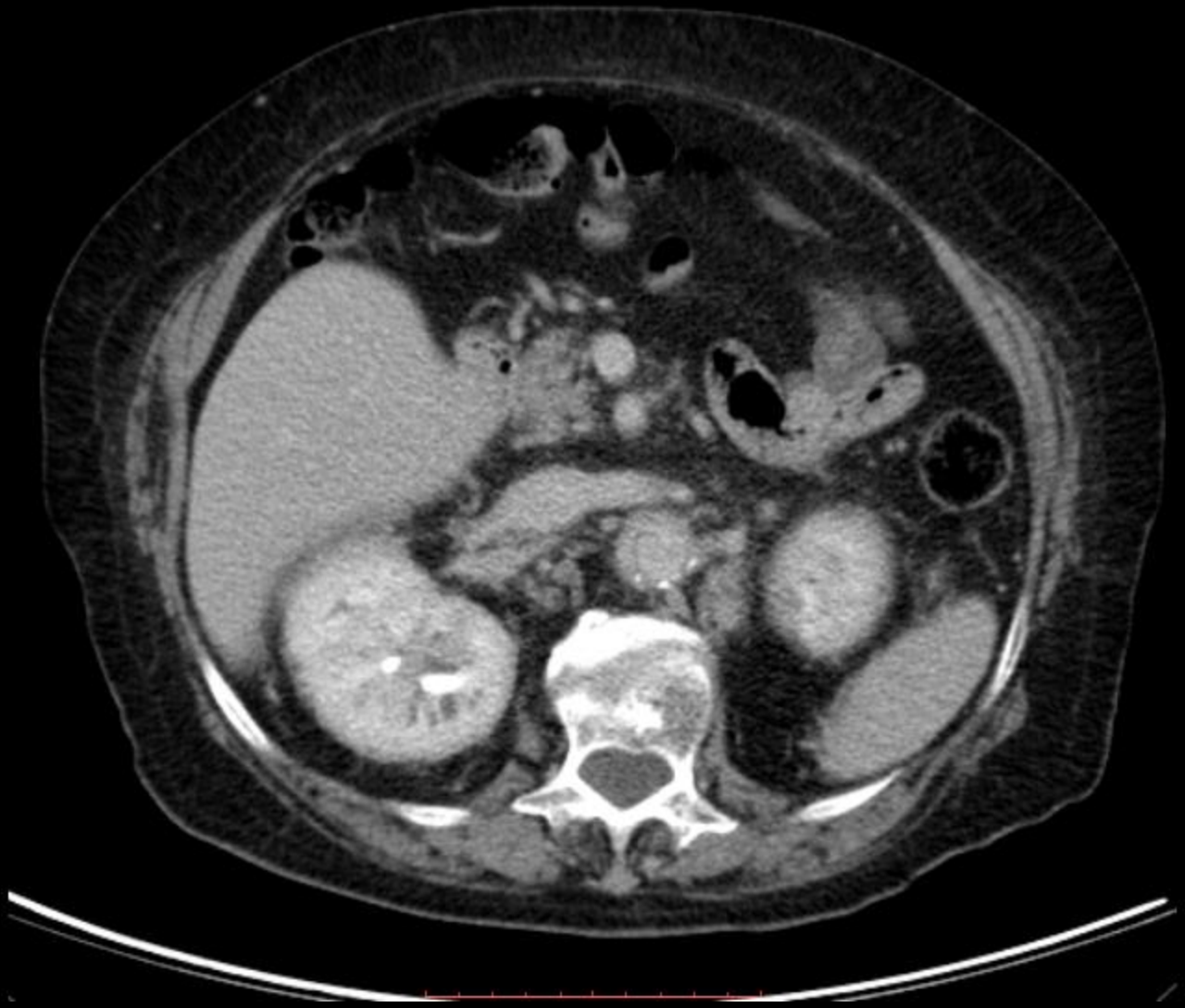

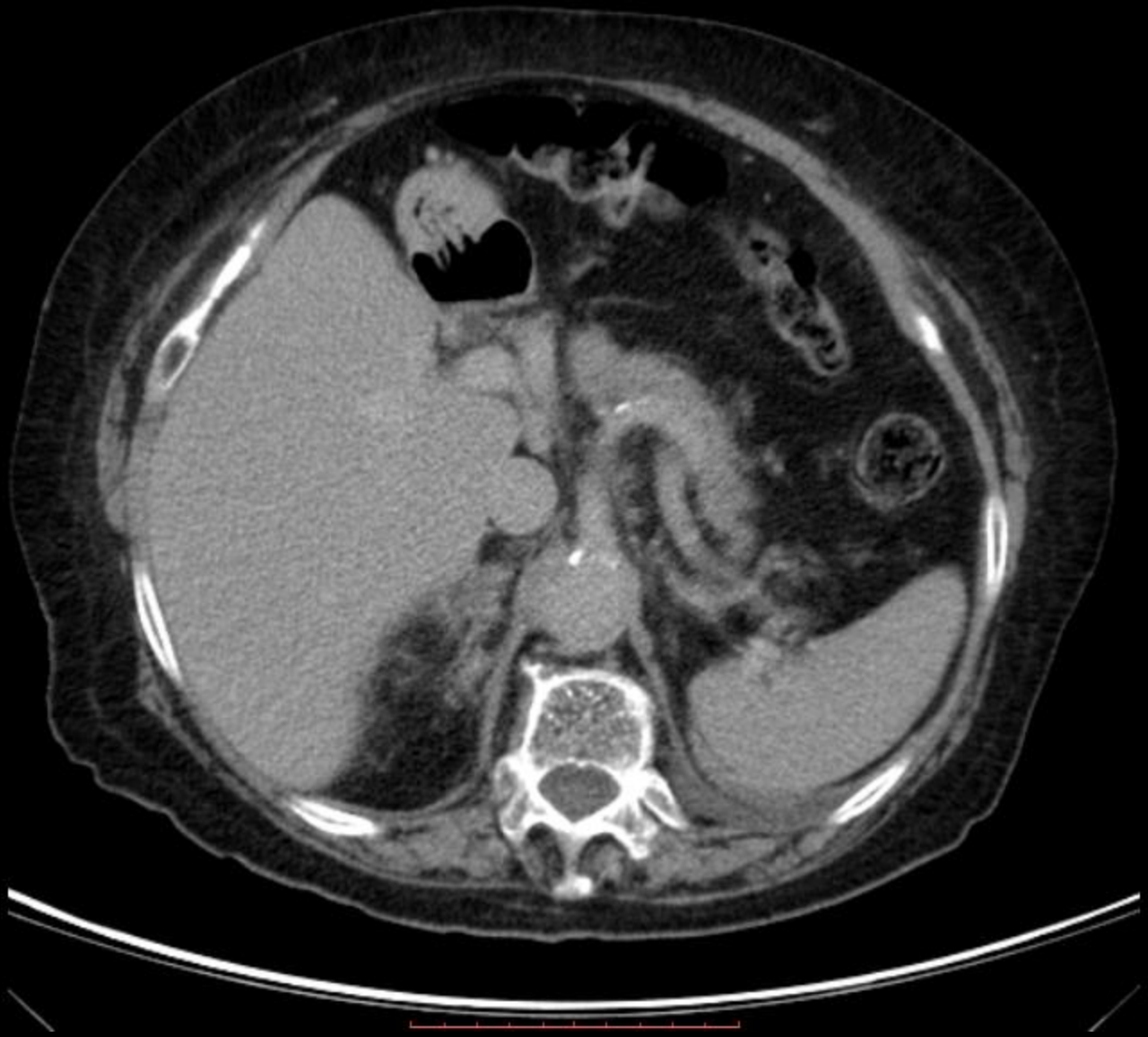

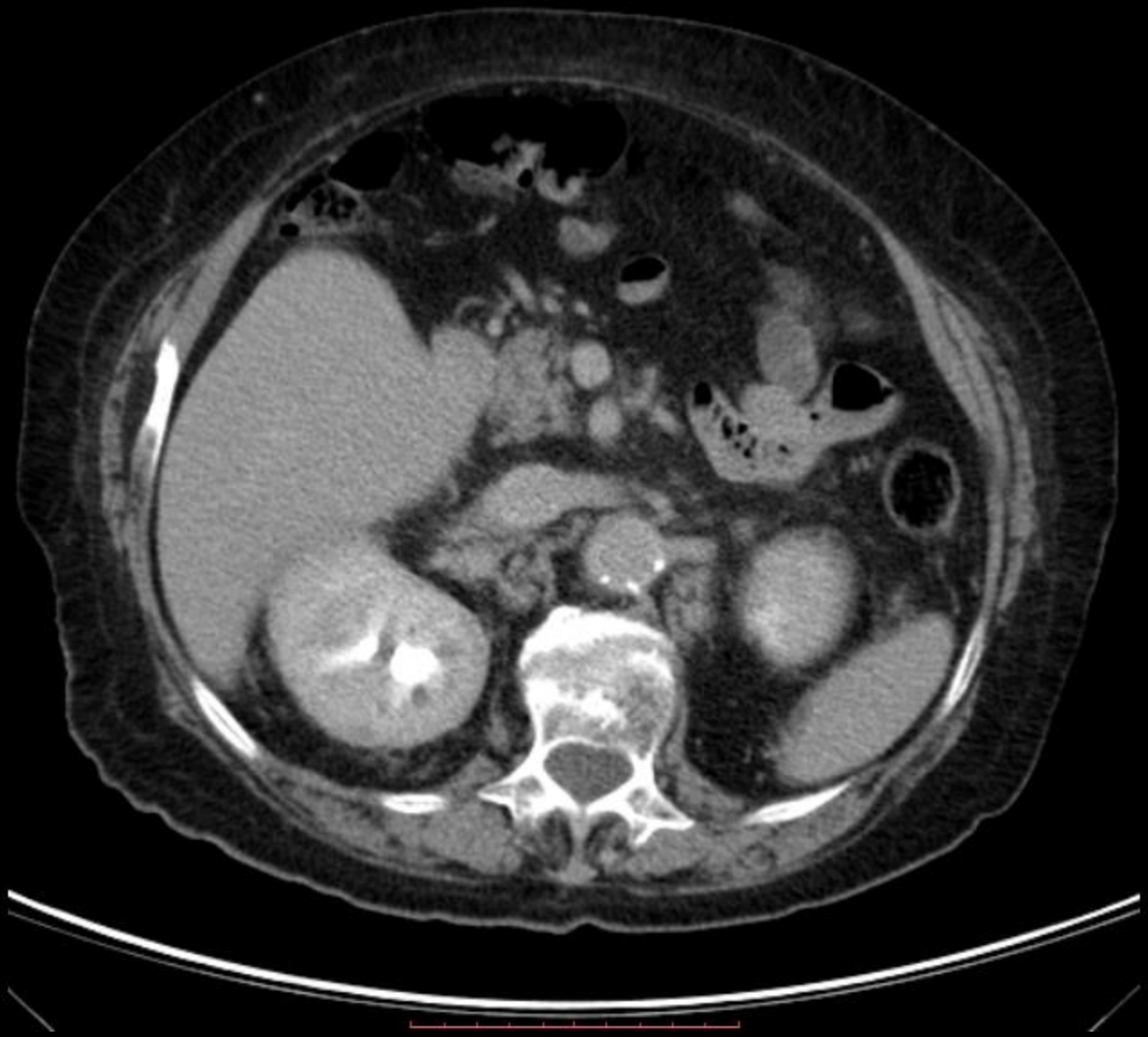

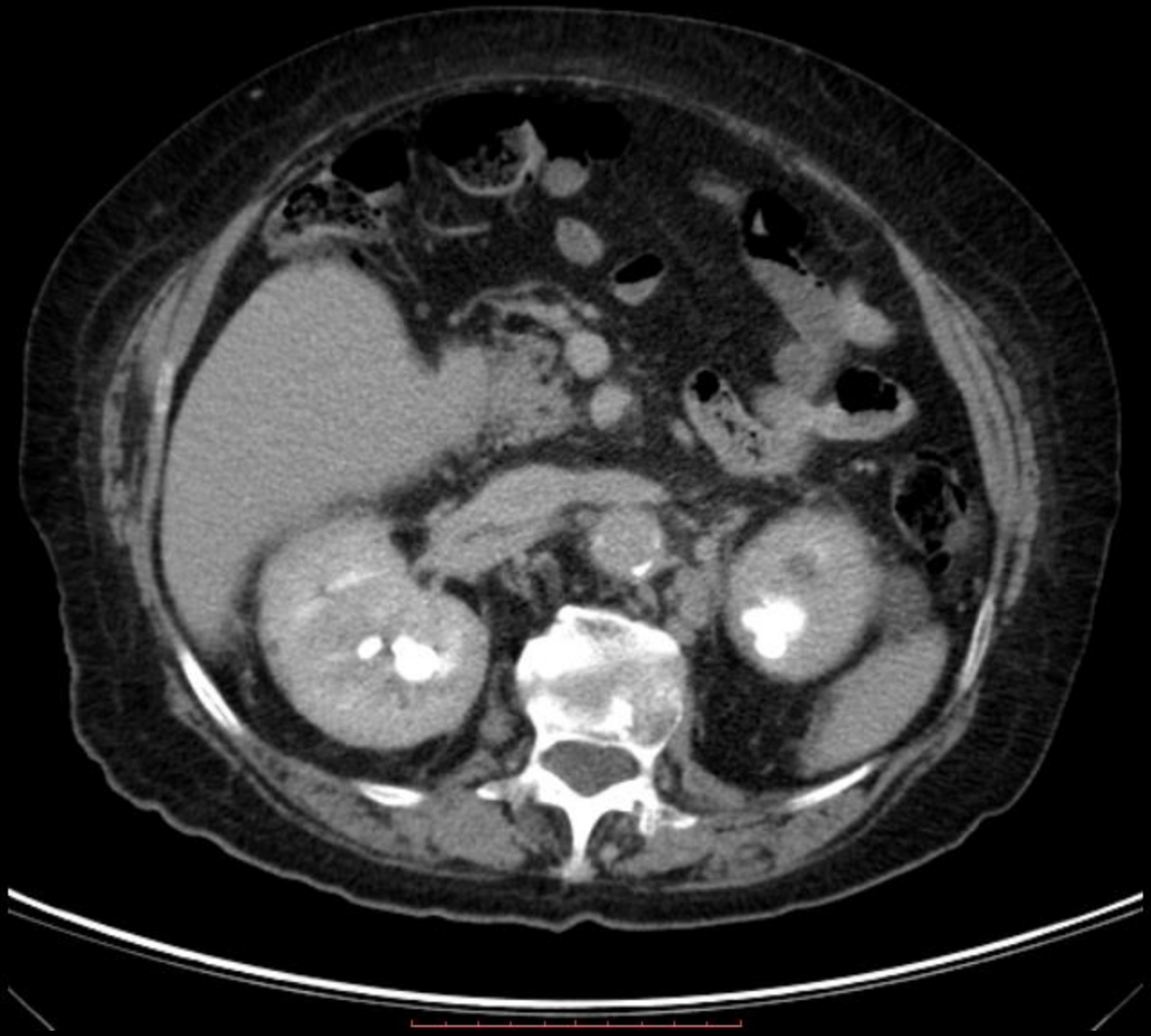

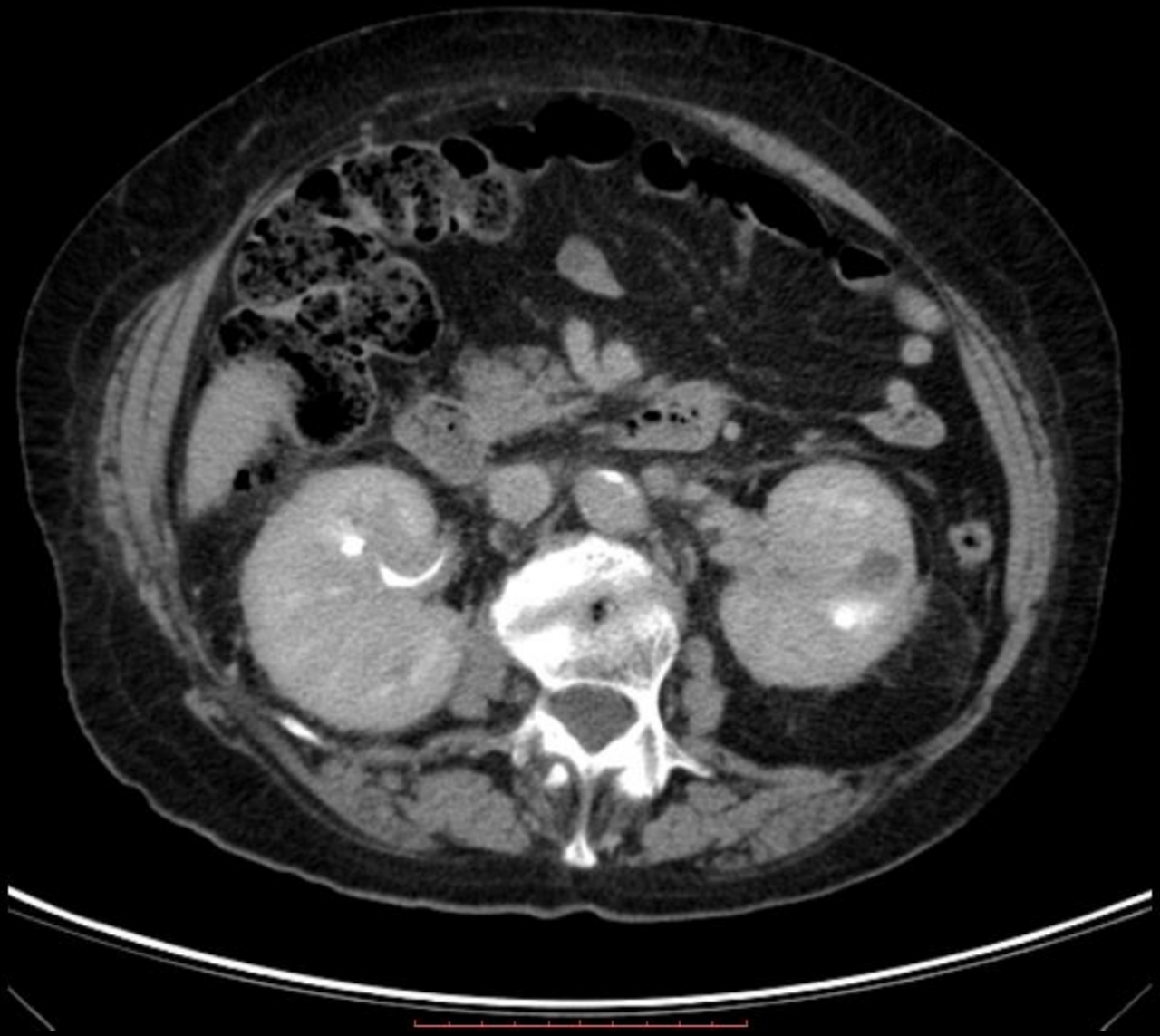

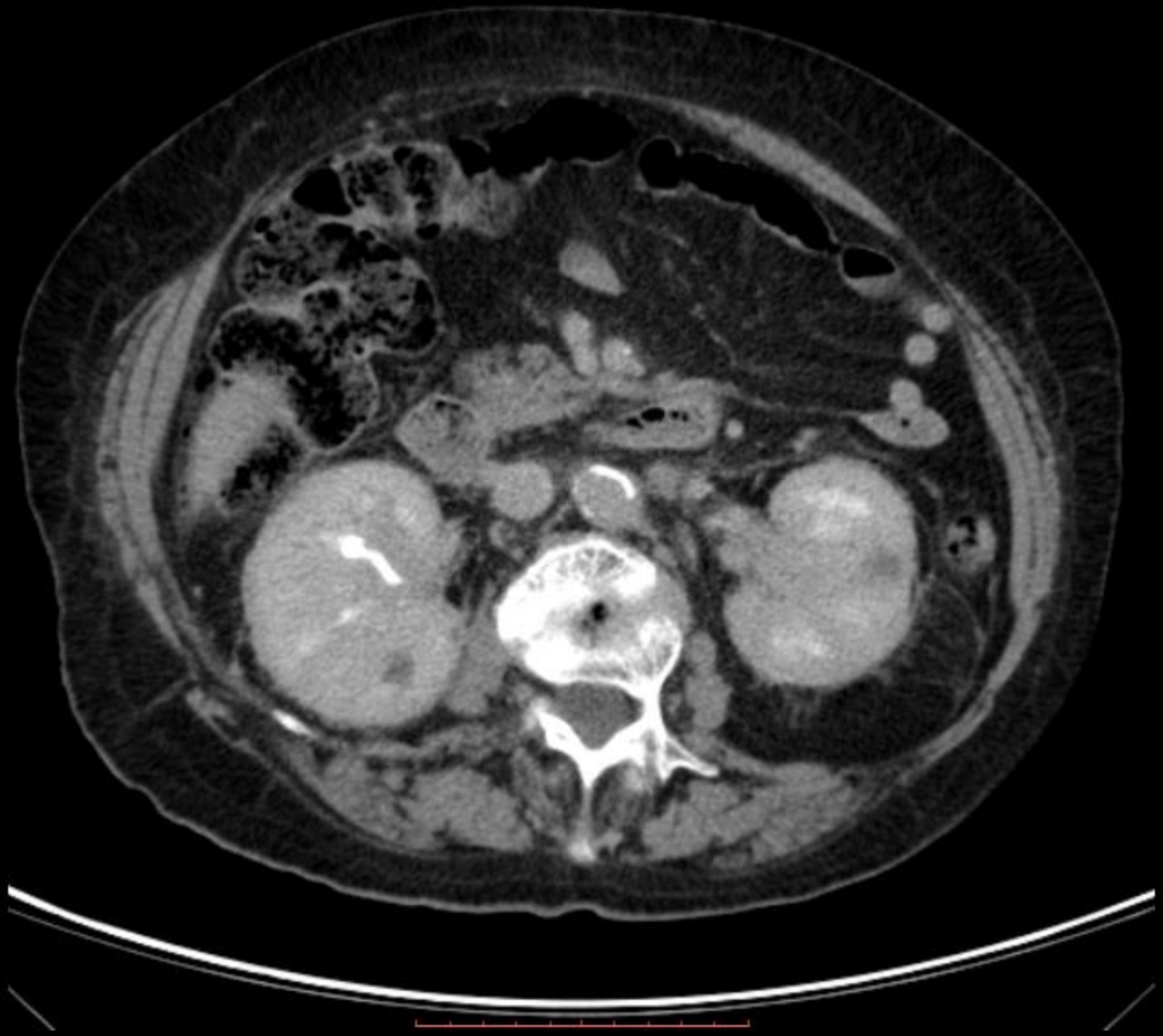

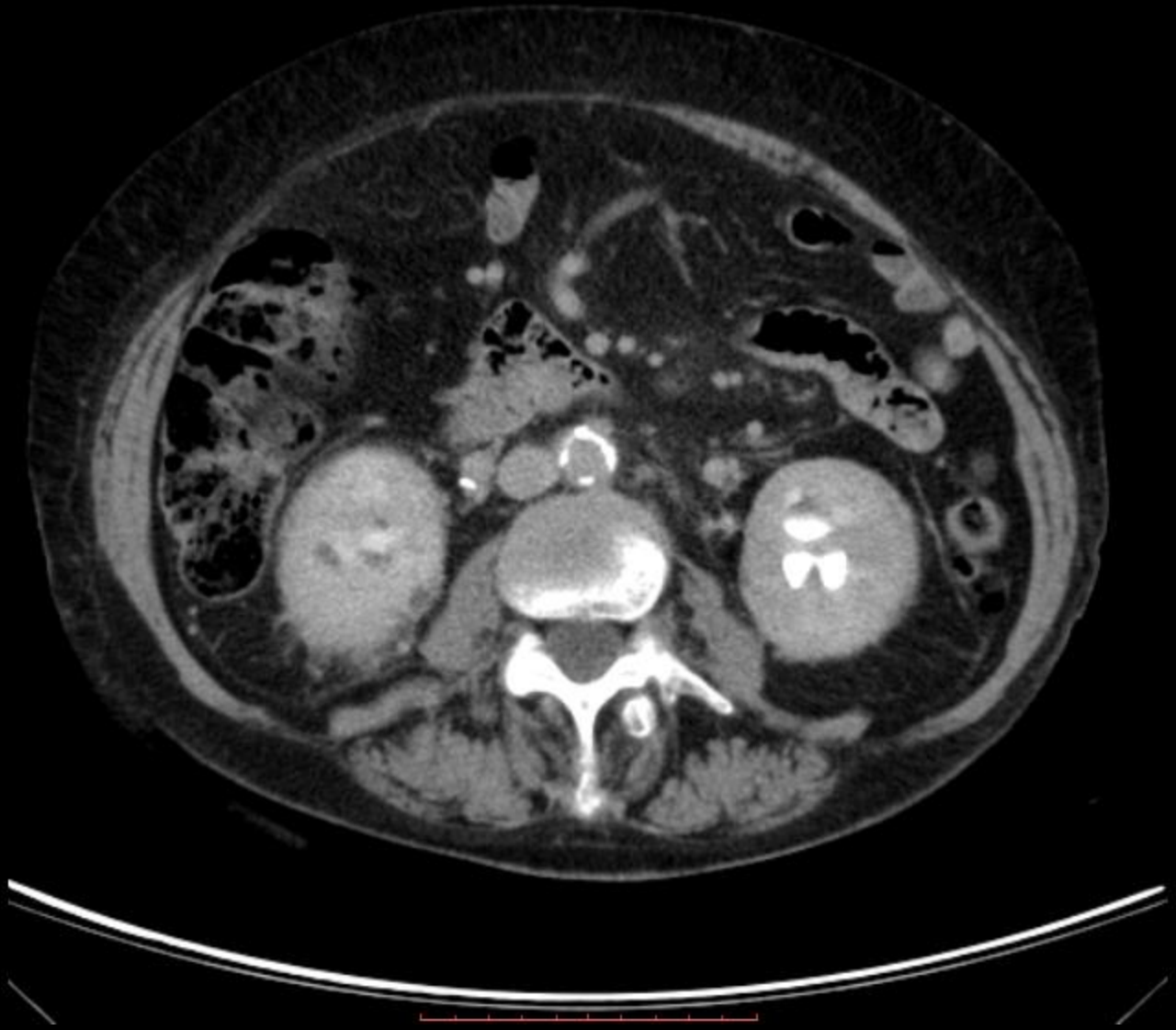

Achados da TC

Estudo torácico:

- Volumoso derrame pericárdico e ligeiro derrame pleural bilateral (+ à esquerda).
- Discreta infiltração peri-aórtica, hipodensa, concêntrica, em toda a sua extensão.

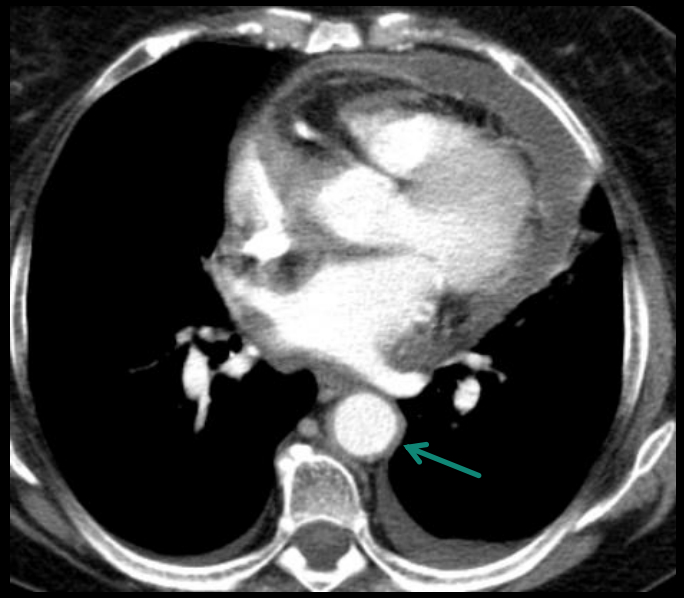

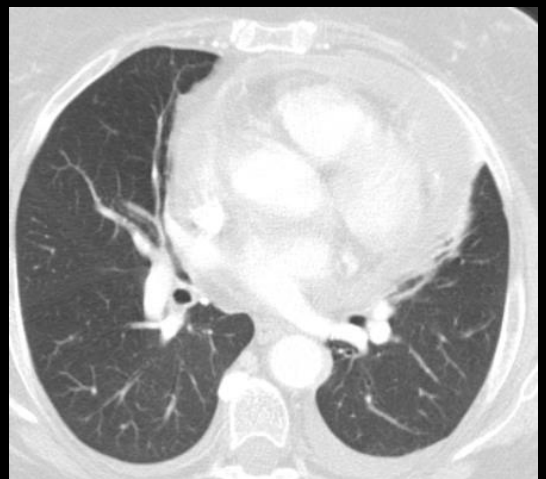

Achados da TC

Estudo abdominal e pélvico:

- Fígado com calcificação milimétrica residual à esquerda.
- Baço acessório com 19mm.

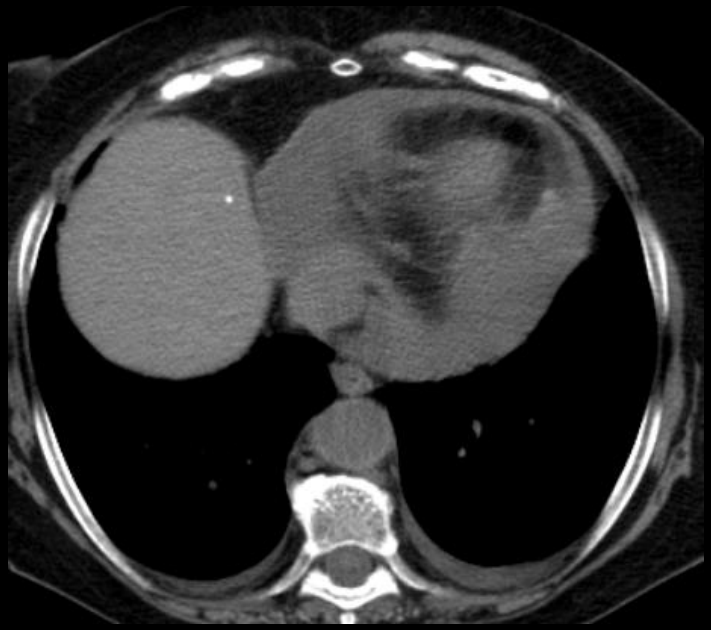

Achados da TC

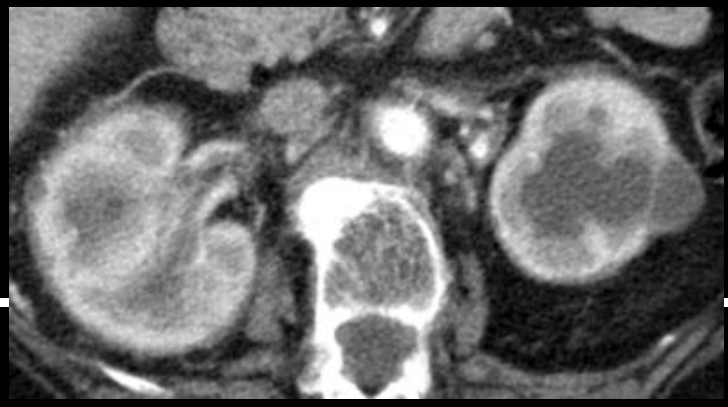

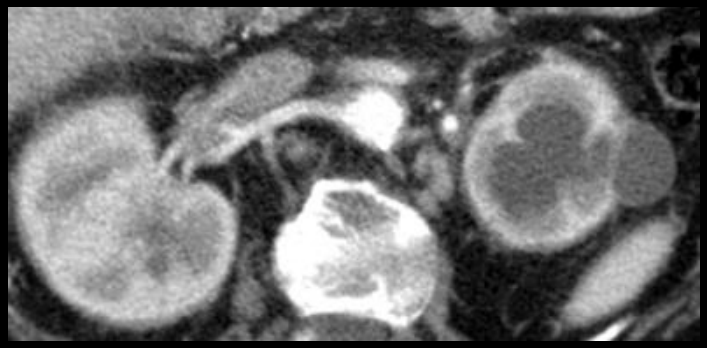

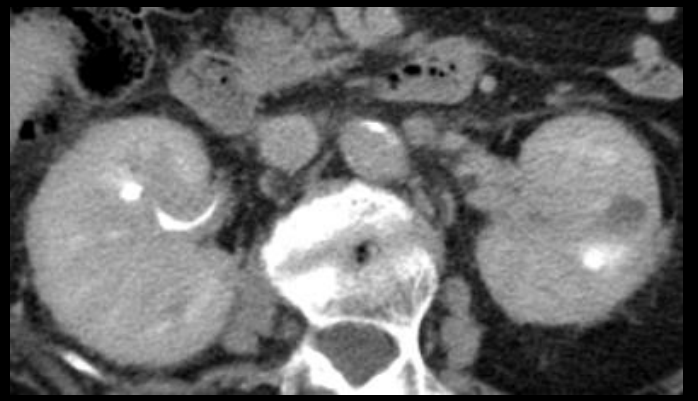

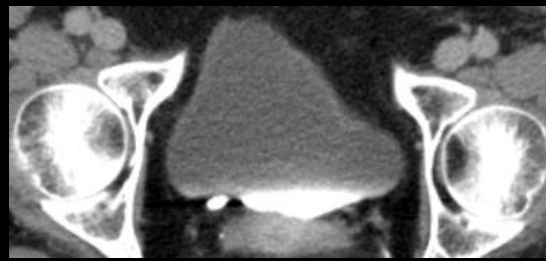

Estudo abdominal e pélvico:

- Rins globosos, mantendo morfologia reniforme, com discreta irregularidade dos contornos.
- Quistos corticais bilaterais, o maior à esquerda com 25mm.
- Densificação de ambos os seis renais e espessamento do sistema excretor intrarrenal e dos ureteres proximais.
- Caliectasias bilaterais, mais evidentes à esquerda.
- Restante sistema excretor distal sem alterações referenciáveis.
- Observa-se envolvimento dos vasos renais hilares embora sem compromisso da permeabilidade.

Achados da TC

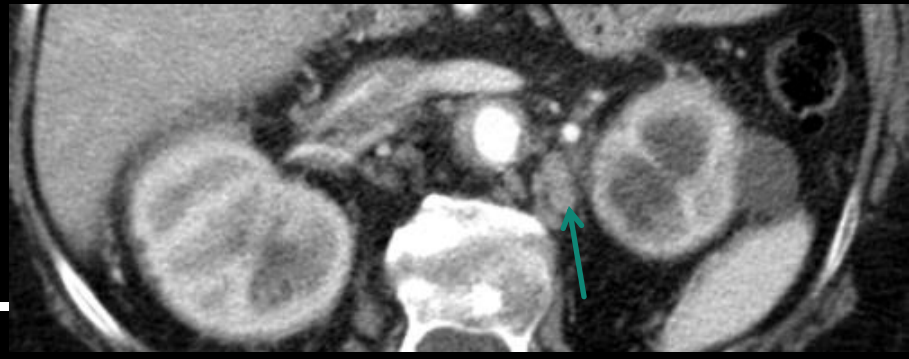

- Há ligeira densificação da gordura retroperitoneal nomeadamente perivascular, mais evidente ao nível da emergência da artéria mesentérica superior.
- Identificam-se algumas adenopatias adjacentes aos eixos vasculares renais, a maior à direita com 14 x 13mm e à esquerda com 19 x 12mm.
- Suprarrenais globosas, sem formações nodulares aparentes.

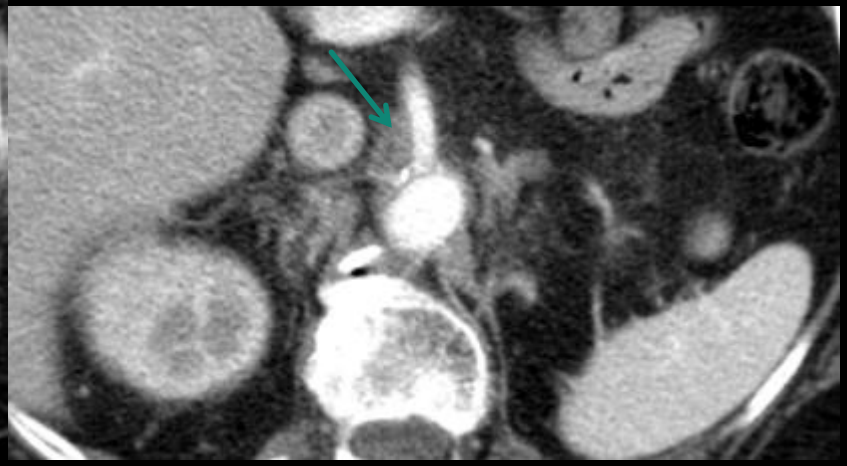

Resumo

- Mulher, 83 anos;
- Derrame pericárdico não responsivo a terapêutica diurética;
- Espessamento difuso peri-aórtico;
- Espessamento peri-renal, seio renal e ureter proximal;

RM

- Rins globosos, simétricos.
- Ectasia dos seus grupos caliciais sobretudo à esquerda, sem ectasia do bacinete.
- Não se identifica, em ambos os rins, a diferenciação de sinal em T2 da componente cortical e medular do parênquima renal.
- Nas sequências com supressão de gordura observa-se um hipersinal anómalo ao nível dos hilos renais, que corresponde à maior densificação de gordura referida na TC.
- Achados sobreponíveis à TC.

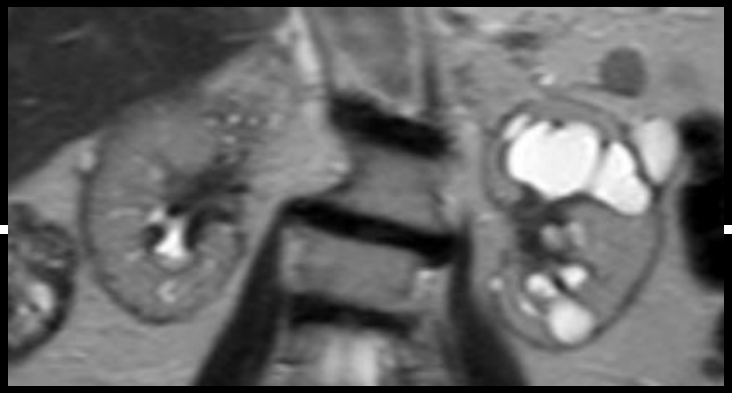

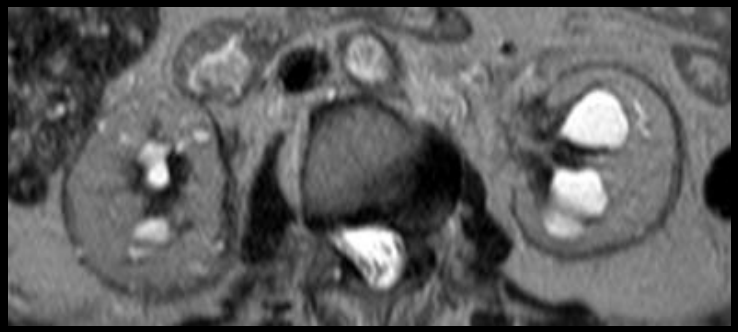

T2

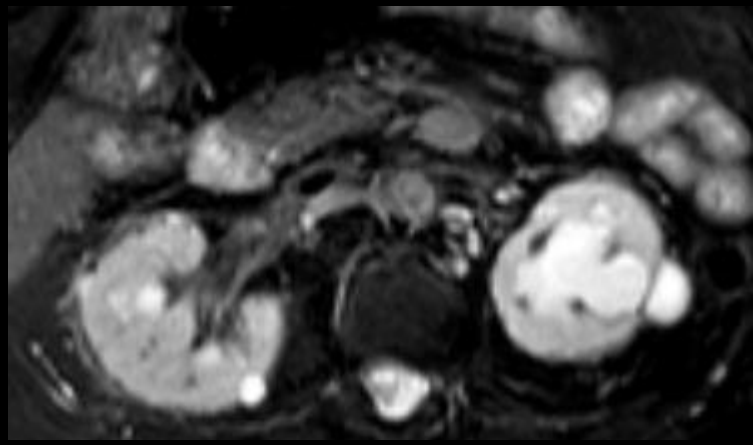

T2/SPIR/TRA

Diagnóstico Diferencial

- Tuberculose
- Sarcoidose
- Amiloidose
- D. Auto-imunes
- Linfoma
- Pielonefrite
- Fibrose retro-peritoneal
- D. Erdheim-Chester

Líquido pericárdico

Pericardiocentese diagnóstica e terapêutica

- Drenagem de 840cc de liquido de aspecto citrino.
- Critérios de Light sugestivos de exsudato (relação LDH liq/soro 0.625, relação proteinas liq/soro 0.69).
- O estudo imunicitoquímico revelou amostra com células mesoteliais reactivas. Negativa para células malignas.

Diagnóstico Diferencial

- ~~Tuberculose~~
  - ADA normal.
  - A coloração de Ziehl-neelsen e cultura de micobactérias foi negativa.
  - Quantiferon positivo - enquadrada em contexto de tuberculose latente.
- ~~Sarcoidose~~
  - Doseamentos séricos e do líquido pericárdico (SACE) e achados imagiológicos.
- ~~Amiloidose~~
  - Ausência de atingimento miocárdio e sem alterações sugestivas;
- ~~D. Auto-imunes~~
  - Ausência de marcadores de auto-imunidade (factor reumatóide negativo; complemento normal; ANA e ANCA negativo; ds-DNA normal).

Diagnóstico Diferencial

- **Pielonefrite**

  - ✔ No decurso do internamento -> bacterirúria + febre
  - ✔ Aumento do volume renal, densificação da gordura, espessamento da fáscia de Gerota, espessamento parietal do sistema pielocalicial
  - ✖ Áreas focais com menor realce em forma de cunha na fase nefrográfica
  - ✖ Padrão estriado na fase excretora
  - ✖ Não justifica a infiltração peri-vascular nem derrame pericárdico.

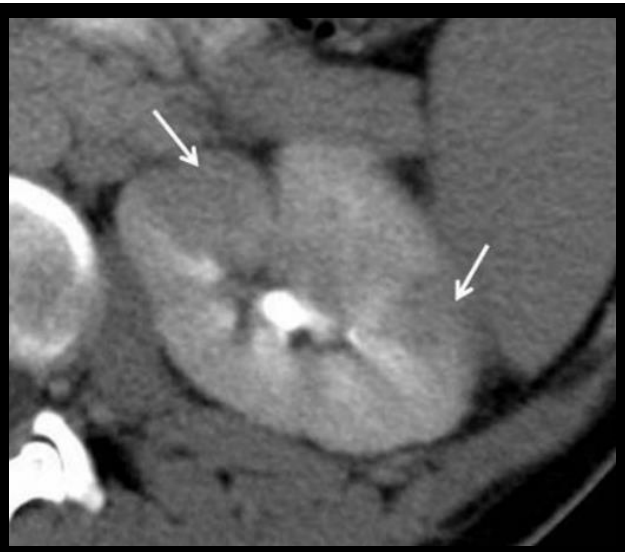

Diagnóstico Diferencial

- **Linfoma**
  - ++ envolvimento secundário;
  - Disseminação hematogénea ou por invasão directa;
  - ++Multifocal e bilateral;
  - Lesões hipovasculares múltiplas ou envolvimento difuso do rim afectado;
  - ADN abdominais, infiltração da gordura peri-renal, invasão do músculo psoas são comuns.

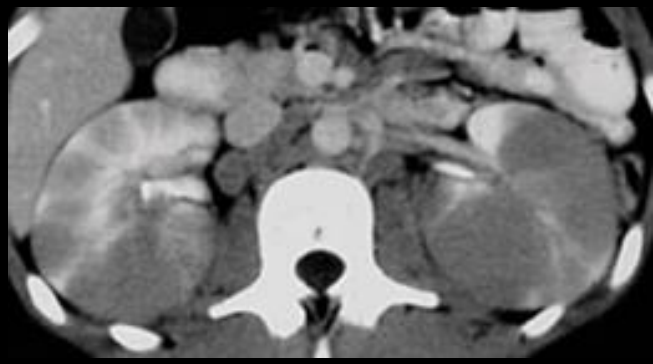

- ✗ Ausência de células neoplásicas no líquido pericárdico.
- ✗ Ausência de massa linfomatosa

Diagnóstico Diferencial

- **Fibrose Retroperitoneal**

- 40-60 anos; ++ sexo masculino
- Proliferação fibroblástica + células inflamatórias

- **Clínica:**
  - Dor lombar e oligo-anúria (uropatia obstrutiva)
  - Edema dos MI (envolvimento da VCI)

Etiologia:
- Idiopática (2/3)– doença de Ormond
- Secundária
  - Medicação; RT
  - Neoplasias
  - Doenças inflamatórias/auto-imunes -> "fibroesclerose multifocal"

Diagnóstico Diferencial

- **Fibrose Retroperitoneal**
- Achados imagiológicos:
  - Massa de tecidos moles retroperitoneal, bem delimitada que envolve a aorta (++infra-renal) e iliacas, bem como a VCI.
  - ✖ **Tende a poupar a parede posterior da aorta** (sem desvio anterior)
  - ✖ **Desvio medial dos ureteres, afetando sobretudo o terço médio/distal,** bilateralmente -> uropatia obstrutiva -> IRC
  - ✖ Não justifica o derrame pericárdico.

Doença de Erdheim-Chester

- Rara;
- > 50 anos;
- + + sexo masculino;

- Histiocitose de células não Langerhans
  - Infiltrado mononuclear de histiócitos espumosos CD68+ e negativos para CD1a e S100.
  - Tropismo para os tecidos conjuntivo, adiposo e peri-perivascular.

- Etiologia desconhecida

<u>Clínica:</u>
- Assintomático;
- Dor óssea;
- AVC, tamponamento cardíaco, IR, HT renovascular, angor abdominal, diabetes insipidus.

Doença de Erdheim-Chester - Achados imagiológicos

- **Aorta**
  - É a estrutura vascular mais comummente afectada.
  - Infiltração dos tecidos peri-aórticos (adventícia e peri-adventícia):
    - Circunferencial e contornos regulares
    - Extensão – aorta ascendente até bifurcação
      - "Aorta coberta"
    - Discreto realce após CIV

Doença de Erdheim-Chester - Achados imagiológicos

- Ramos principais da Aorta
  - ++ envolvimento na sua emergência
    - Artérias coronárias
    - Ramos abdominais

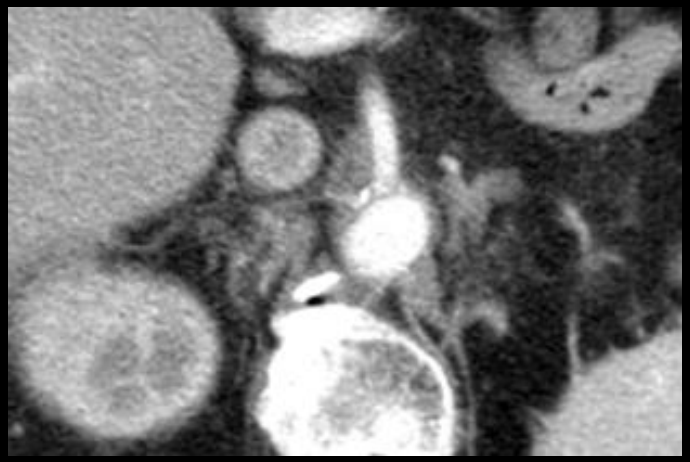

  - Complicações vasculares
    - (HT renovascular, angor abdominal)

Doença de Erdheim-Chester - Achados imagiológicos

- Coração/pericárdio
  - +++pericárdio
    - espessamento
    - Derrame volumoso

Tamponamento cardíaco

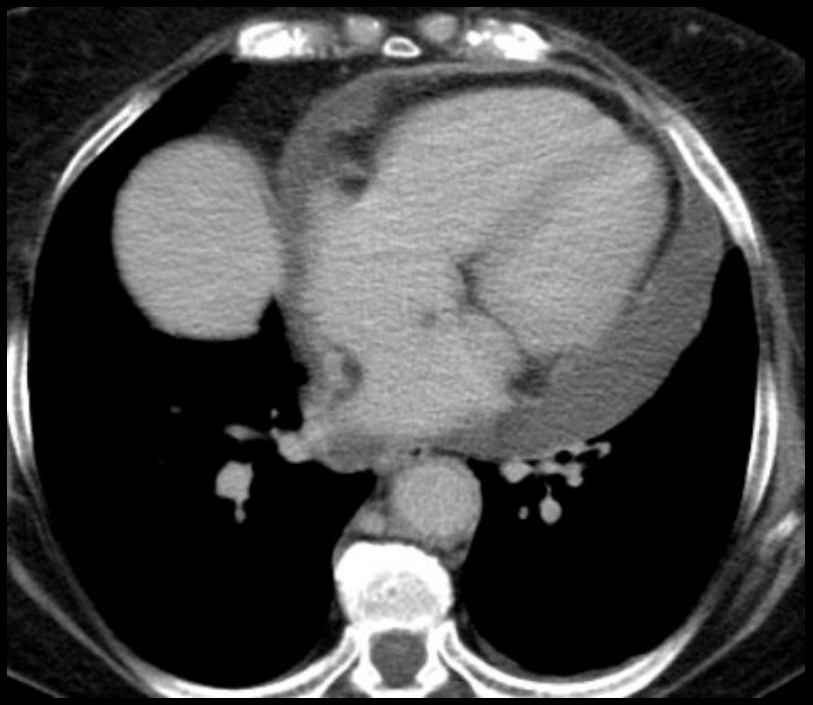

- VCS
  - Menos atingida

Doença de Erdheim-Chester - Achados imagiológicos

- Rins e região peri-renal
  - Infiltração hipodensa dos tecidos peri-renais
  - Bilateral e simétrica
  - Bandas irregulares – "hairy kidney"
  - Extensão
    - espaços para-renais anterior e/ou posterior
    - Seio e pedículo renais
    - Ureter proximal

Uropatia obstrutiva alta

HT renovascular

Doença de Erdheim-Chester - Achados imagiológicos

- Glândulas supra-renais
  - Infiltração bilateral, difusa e simétrica.
  - Raramente causa insuficiência das SR´s.

- Envolvimento ósseo
  - Quase sempre;
  - Esclerose cortico-medular meta-diafisária dos ossos longos;
  - Justa-articular mas tende a poupar as epífises.

Doença de Erdheim-Chester - Achados imagiológicos

- Também há envolvimento:
  - Pulmonar: Espessamento pleural/cisural, espessamento de septos, fibrose pulmonar;
  - Glândula pituitária: diabetes insipidus;
  - Envolvimento peri-orbitário: exoftalmia;

Diagnóstico Diferencial

	Fibrose retroperitoneal	Doença de Erdheim-Chester
Pericárdio	✗	✓
Aorta	Poupa parede posterior Extensão torácica rara	Atingimento circunferencial Extensão torácica frequente
VCI	✓	✗
Rins	raro	bilateral e simétrico
SR	✗	✓
Ureter	Médio - distal	Proximal
Fémur	✗	Esclerose meta-diafisária

Estudo imunohistoquímico do líquido pericárdico:

- "Os macrófagos mesoteliais presentes no líquido são reactivos com o anticorpo anti-CD68 e não reagem com os anticorpos anti-CD1a e anti-proteina S100.", pelo que se coloca diagnóstico definitivo de Histiocitose de Erdheim-Chester.

Estudo imunohistoquímico do parênquima renal:

- Células inflamatórias mostram positividade, algumas para CD3 (linfócitos T) e outras para CD20 (linfócitos B). Presença de linfócitos B e T, concomitantemente na amostra, sugere processo inflamatório. Parênquima renal com lesões de nefrite intersticial crónica e de nefrite tubulo-intersticial aguda.
  - Um único fragmento
  - Processo inflamatório enxertado na patologia de base

Diagnóstico definitivo de Doença de Erdheim-Chester

Avaliar envolvimento e extensão da doença.

Envolvimento ósseo

- Esclerose meta-diafisária no terço distal de ambos os fémures, bem como do terço proximal das tibias.

PET/CT

- 60 min após administração intravenosa de FDG-F18;
- Registam-se infiltrados ósseos com captação aumentada de FDG-F18, nomeadamente na **cabeça umeral e no processo glenóide direitos**, nos **joelhos** e na **extremidade proximal das tíbias** e, de modo difuso, na **extremidade distal de ambos os fémures e tíbias**. Este aspecto funcional é sugestivo de <u>envolvimento ósseo por histiocitose de Erdheim-Chester.</u>
- Derrame pericárdico, sem captação significativa de FDG-F18.

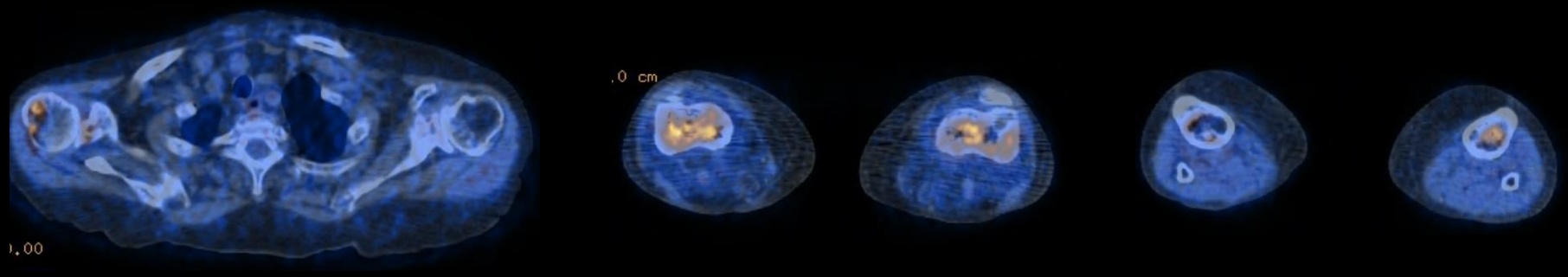

PET/CT

- Regista-se espessamento difuso de ambos os hilos renais, contudo sem captação aumentada de FDG-F18, mas não podemos excluir tratar-se de envolvimento por doença de Erdheim-Chester;
- Esboçam-se formações ganglionares em ambos os hilos renais, contudo, sem captação aumentada de FDG-F18.
- Identifica-se, na topografia da **hipófise**, um foco de aumento de captação de FDG-F18, que no presente contexto clínico levanta a suspeita de envolvimento pituitário por histiocitose de Erdheim-Chester.

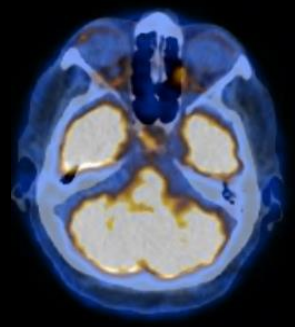

- O presente estudo levanta a <u>suspeita de envolvimento medular/ósseo, hipofisário e renal por histiocitose de Erdheim-Chester.</u>

Diagnóstico - Doença de Erdheim-Chester

- Esclerose cortico-medular bilateral e simétrica dos ossos longos, justa-articular;
- Infiltração dos tecidos peri-renais, bilateral e simétrica, com extensão para as glândulas SR e pedículos renais;
- Espessamento peri-aórtico circunferencial -> Ao coberta

Muito sugestivo de Doença de Erdheim-Chester

- Diagnóstico confirmado por estudo histológico: Infiltração xantogranulomatosa com histiócitos espumosos CD68+ (CD1a- and S100-).

Tratamento e Prognóstico

- INF alfa
- Corticóides, RT, QT e imunossupressores

- Prognóstico
  - Depende da extensão do envolvimento visceral, nomeadamente cardiovascular.
  - Maioria morre dentro de 3 anos após o diagnóstico
    - Tamponamento cardíaco, IR

Tratamento e Seguimento

- Corticoterapia , 60mg id;
- Colchicina, dose de 0.5mg (ajuste à idade e f. renal) dirigido ao derrame pericárdico.

- Último ecocardiograma realizado- > Derrame pericárdico de dimensões aumentadas comparativamente ao visualizado no exame anterior.

Bibliografia

- Thoracic, abdominal and musculoskeletal involvement in Erdheim-Chester disease: CT, MR and PET imaging findings. Célia Antunes C, Graça B, Donato P. Insights Imaging. 2014 Aug; 5(4): 473–482.
- Imaging of Thoracoabdominal Involvement in Erdheim-Chester Disease. Dion E, Graef C , Haroche J, Renard-Penna, Cluzel P , Wechsler B. AJR 2004;183:1253–1260 0361–803X/04/1835–1253
- UpTodate (2015), Erdheim-Chester disease. http://www.uptodate.com/contents/erdheim-chesterdisease?topicKey=HEME%2F13942&elapsedTimeMs=5&view=print&displayedView=full#
- Erdheim-Chester Disease: a comprehensive review of the literature. Roei Mazor D, Shoenfeld Y. Mazor et al. Orphanet Journal of Rare Diseases 2013, 8:137
- Retroperitoneal Fibrosis: Role of Imaging in Diagnosis and Follow-up .Oliveira R, Sierra A, Salvador M et al. RadioGraphics 2013; 33(2):535–552

Obrigada